Operacje położnicze.

Klinika Perinatologii

Przygotował: dr Michał Skoczylas

Postępowanie – ratowanie życia matki i dziecka.

1. matki – stosownie do przyczyny oraz walka ze wstrząsem
2. dziecka – wykonanie operacji położniczej.

Definicja:

Operacja położnicza – działanie mające na celu ukończenie ciąży lub porodu, gdy oczekiwanie na naturalne zakończenie przedstawia niebezpieczeństwo dla matki lub płodu lub podjęte w celu usunięcia niekorzystnych następstw porodowych lub ratowania życia matki.

Cięcie cesarskie – informacje ogólne.

Cięcie cesarskie jest najczęstszą operacją wykonywaną wśród kobiet na całym świecie. Techniki operacyjne, w tym także sposób nacięcia, w istotny sposób różnią się między sobą.

Generalnie można wyróżnić cięcia podłużne (w linii środkowej i przyśrodkowej) i poprzeczne (Pfannenstiel, Maynard, Cherney, Joel-Cohen).

Cięcie cesarskie m/o Pfannenstiel

Wprowadzone przez Pfannenstiela w 1896 roku (a opublikowane w 1900 r.) poprzeczne, brzuszne nacięcie w dolnym odcinku powłok brzucha spowodowało znaczne zmniejszenie przepuklin w bliznach pooperacyjnych. Względy kosmetyczne oraz mała ilość powikłań pooperacyjnych sprawiły, że metoda ta stała się stopniowo standardem podczas wykonywania cięcia cesarskiego.

Cięcie cesarskie Pfannenstiel v/s Cohen

Najczęściej porównywanymi metodami były cięcie Joel-Cohen i cięcie Pfannenstiel. Cięcie Pfannenstiel wykonuje się na odległości grubości dwóch palców nad spojeniem łonowym; Joel-Cohen – ok. 3cm poniżej linii łączącej przednie górne kolce biodrowe. Według Mathai i wsp. cięcie Joel-Cohen jest korzystniejsze niż Pfannenstiela. Przytaczane są następujące zalety: rzadsze występowanie gorączki i bólu, mniejsze zapotrzebowanie na środki przeciwbólowe, zmniejszona utrata krwi, krótszy czas operacji i hospitalizacji.

Cięcie cesarskie Misgav-Ladach

Nowy sposób preparowania na tępo tkanek powłok brzucha opracował w 1954 (a opublikował w 1972 r.) Joel Cohen. Metodę tą udoskonalił Michael Stark,który przedstawił własną technikę wykonywania cięcia cesarskiego i nazwał ją Misgav-Ladach od nazwy szpitala w którym pracuje: Misgav Ladach General Hospital Jerusalem, Izrael (1,2).

1. Stark M, Chavkin Y, Kupfersztain C i wsp. Evaluation of combinations of procedures in cesarean section. Int J Gynaecol Obstet 1995; 48: 273-276.

2. Stark M, Finkel AR. Comparison between the Joel-Cohen and Pfannenstiel incisions in cesarean section. Eur jObstet Reprod Biol, 1994; 53: 121-122.

Cięcie cesarskie Misgav-Ladach

- Nacięcie skalpelem skóry i tkanki podskórnej na długości około 2 cm dochodząc do powięzi mięśnia prostego brzucha.
- Preparowanie skóry, tkanki podskórnej oraz pozostałych tkanek na tępo.
- Poprzeczne nacięcie mięśnia macicy w dolnym odcinku na długości około 2 cm a następnie otwarcie jamy macicy na tępo rozsuwając ranę na boki.
- Zeszycie mięśnia macicy szwem ciągłym bez przekładania.
- Pozostawienie bez szycia otrzewnej trzewnej oraz otrzewnej ściennej oraz mięśni prostych brzucha.
- Zeszycie powięzi szwem ciągłym bez jego przekładania.
- Pozostawienie bez szycia tkanki podskórnej.
- Szew śródskórny na skórę.

Cięcie cesarskie
Misgav-Ladach- etapy operacji

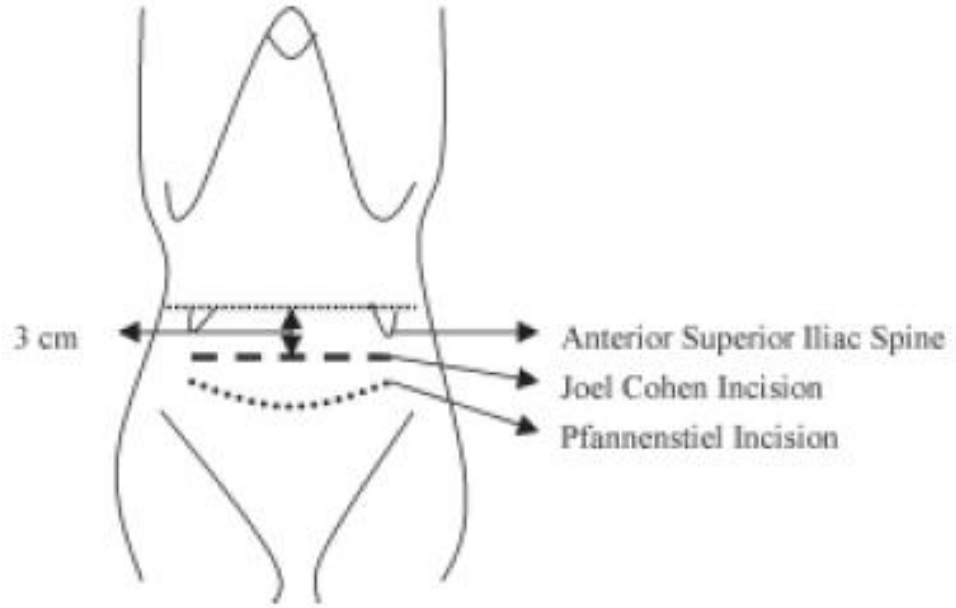

Fig. 1: Position of Joel Cohen Incision

Cięcie cesarskie
Misgav-Ladach- etapy operacji

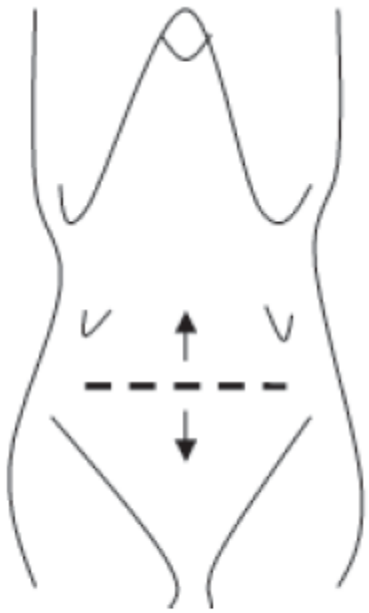

Fig. 2: Extending the incision by pulling the cut ends of the sheath upwards and downwards as shown by arrows

Cięcie cesarskie
Misgav-Ladach- etapy operacji

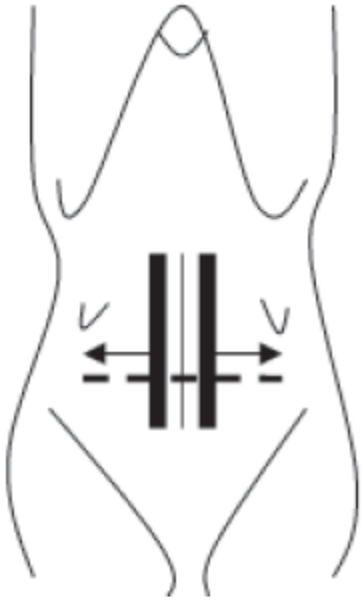

Fig. 3 : The bellies of the rectus abdominis muscles are held with fingers and pulled laterally away from the midline on each side

Cięcie cesarskie
Misgav-Ladach- etapy operacji

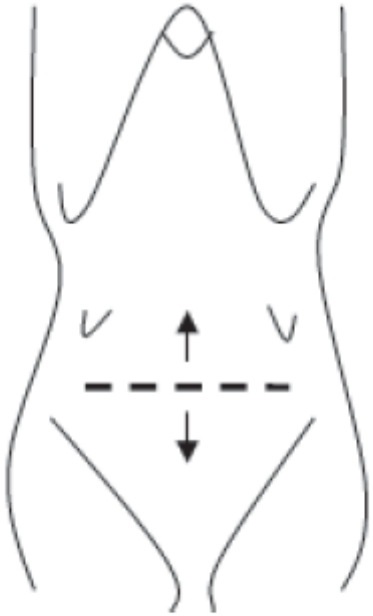

Fig. 4 : Peritoneal opening is extended transversely by applying traction in cranio-caudal direction

Zabieg kleszczowy

- W ciągu ostatnich trzydziestu lat możemy obserwować ogólnoświatową, nie omijającą Polski, tendencję do zmniejszania się częstości porodów z użyciem kleszczy [1, 2] tak dalece, że zabieg ten jeszcze w trakcie jednego pokolenia może przejść do historii medycyny.

1. Chang A, Scully M, Laros R. Obstetric attending physician characteristics and their impact on vacuum and forceps delivery rates: University of California at San Francisco experience from 1977 to 1999. Am J Obstet Gynecol, 2002, 186,1299-303.
2. Olszewski J, Olszewska H, Królikowska B, [et al.]. Analiza powikłań porodów zakończonych zabiegiem kleszczowym w materiale Instytutu Położnictwa i Chorób Kobiecych AM w Gdańsku. Ginekol Pol. 2006, 77, 700-4.

- „Obracaj głupcze”
  - Trakcja właściwa powinna być zgodniena z kierunkiem, który wskazują ramiona kleszczy. Pociąganie nieosiowe - może doprowadzić do rozległych uszkodzeń u matki i urazu okołoporodowego noworodka. Jednak kluczowe, jak sądzę, jest rozumienie mechanizmu porodu fizjologicznego. W zabiegu kleszczowym, podobnie jak w porodzie fizjologicznym następuje moment gdy ruch postępowy zamienia się na ruch obrotowy, i prawidłowe odtworzenie mechanizmu obrotu wokół osi obrotu (Hypomochlion) i związana z tym zmiana

	Poród drogą operacji kleszczowego	
Porównywany alternatywny sposób rozwiązania	Zalety	Wady
Vacuum extractor	Większa szybkość i skuteczność urodzenia płodu w przypadku zagrażającego niedotlenienia, mniejsza częstość poważnych urazów dla płodu – mniejsza liczba krwawień wewnątrzczaszkowych, krwiaków mózgu. Możliwość zastosowania w porodzie przedwczesnym.	Konieczność głębszej analgezji, zwiększone prawdopodobieństwo urazu krocza, zwiększone ryzyko uszkodzenia nerwu twarzowego i urazów twarzoczaszki płodu. Większy stopień trudności wykonania, konieczność szkolenia personelu.
Cięcie cesarskie	Mniejsze ryzyko masywnego krwotoku położniczego, rzadziej konieczność pobytu noworodka w oddziale intensywnej terapii, krótszy pobyt w szpitalu, większe prawdopodobieństwo kolejnego porodu drogami natury.	Uraz mechaniczny płodu bardziej prawdopodobny, zwiększona częstość dyspareunii, wysiłkowego nie trzymania moczu.

Budowa kleszczy

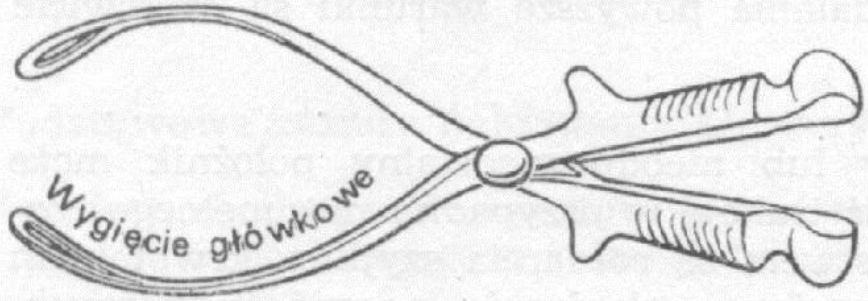

Ryc. 349. Kleszcze Naegelego (widok z góry).

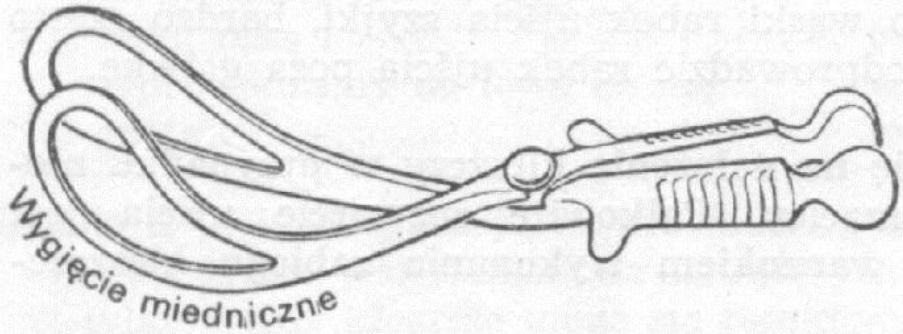

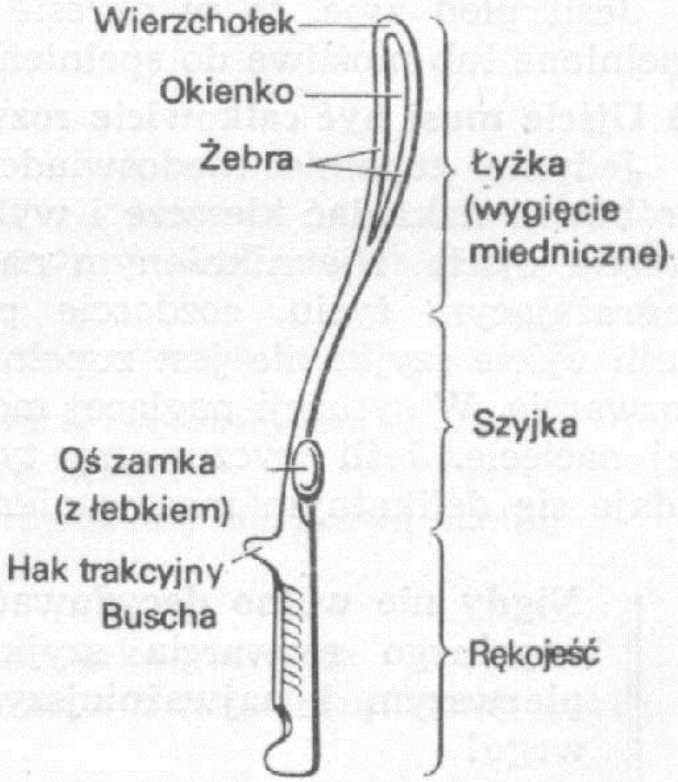

Kleszcze położnicze (Neville-Barnesa)

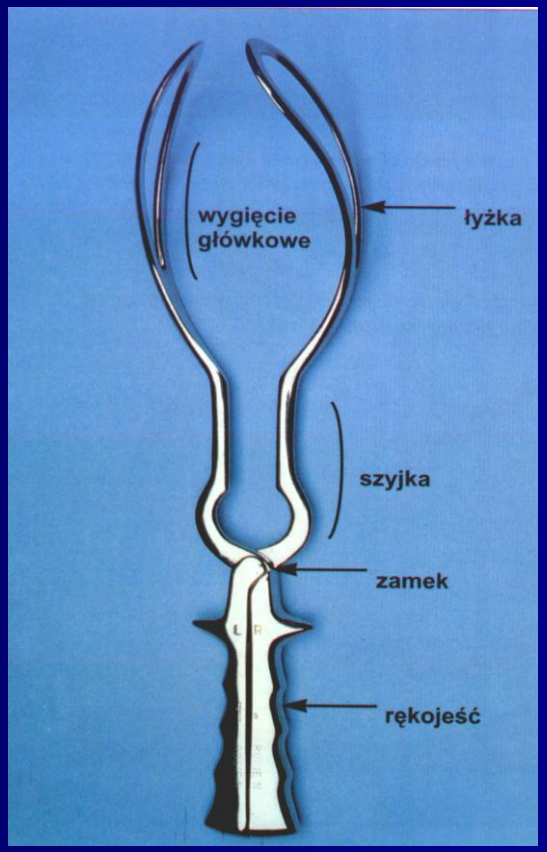

Wskazania do operacji kleszczowej

- Ze strony matki – np. choroby układu krążenia, nerwowego, okulistyczne, rzucawka.
- Ze strony płodu – zagrożenie niedotlenieniem w drugim okresie porodu.

Warunki do operacji kleszczowej

I Matczyne

- pełne rozwarcie szyjki macicy
- prawidłowa budowa miednicy mniejszej, w szczególności cieśni i wychodu
- pęknięty pęcherz płodowy

II Płodowe

- odpowiednio niska wysokość główki, główka „kleszczowa” – główka znajduje się co najmniej w próżni miednicy, a najlepiej na wychodzie – forceps aegressus.
- Kształt i wielkość główki zbliżona do prawidłowej , główka „chwytna dla kleszczy”
- żywy płód.

- Warunki do założenia kleszczy (+ ew. przygotowania wstępne)
  - anatomia miednicy rodzącej (cieśń i wychód)
  - pełne rozwarcie
  - pęknięty pęcherz płodowy
  - główka „kleszczowa” – odp. zaawansowanie w kanale rodnym, prawidłowe przygięcie
  - główka „chwytna dla kleszczy” (wcześniactwo, wodogłowie)

Czynności przygotowawcze

- Założenie drogi dożylnej
- Odkażenie sromu
- Opróżnienie pęcherza moczowego
- Znieczulenie ogólne
- Badania bezpośrednio przed operacją

Etapy operacji kleszczowej

- Prezentacja kleszczy (punkt prowadzący, wymiar poprzeczny główki)
- Ochrona części miękkich
- Wprowadzanie pierwszej (lewej) łyżki kleszczy
- Wprowadzanie drugiej (prawej) łyżki kleszczy
- Zamknięcie kleszczy i kontrola nałożenia kleszczy
- - ramiona kleszczy rozchodzą się- „łamanie bochenka chleba”
- - oś zamka nie daje się wprowadzić w wycięcie prawej łyżki – uniesienie niżej leżącego ramienia, wyjęcie jednej lub obu łyżek
- - niemożność zamknięcia przy omyłkowym wprowadzeniu prawej łyżki jako pierwszej

Etapy operacji kleszczowej – c.d.

- 6. Kontrola nałożenia kleszczy
- 7. Trakcja próbna
- 8. Trakcja właściwa
- - pociąganie w kierunku wskazanym przez rękojeść
- - zmiana pozycji , uchwytu kleszczy, sposobu trakcji.
- 9. Nacięcie krocza
- 10. Wydobycie główki i zdjęcie kleszczy
- 11. Wytoczenie barków.

Podstawowe zasady zakładania kleszczy

1. Chwytanie i wprowadzanie kleszczy- lewą łyżkę chwytamy lewą ręką i wprowadzamy na lewą stronę matki, analogicznie prawą.
2. Lewa łyżka jest wprowadzana jako pierwsza.
3. Nakładanie kleszczy na główkę – zawsze w wymiarze poprzecznym główki
4. Prezentacja kleszczy
5. Ochrona części miękkich nie wolno wyjąć ręki z pochwy przed ukończeniem wprowadzania łyżki
6. Technika wprowadzania łyżki pierwszej (lewej)
7. Wprowadzanie drugiej łyżki
8. zamknięcie kleszczy
9. kontrola nałożenia kleszczy

Zasady trakcji

1. Chwytanie kleszczy podczas trakcji

- lewa ręka nachwytem (od góry) za rękojeść
- 2 i 3 palec ręki prawej na hak Buscha.

2. Kierunek trakcji

- pociąganie zgodnie z kierunkiem nadanym przez rękojeść
- zmiana pozycji i zmiana rąk (prawa unosi rękojeść, lewa chroni krocze)

Kleszcze Rhodesa. Prezentacja.

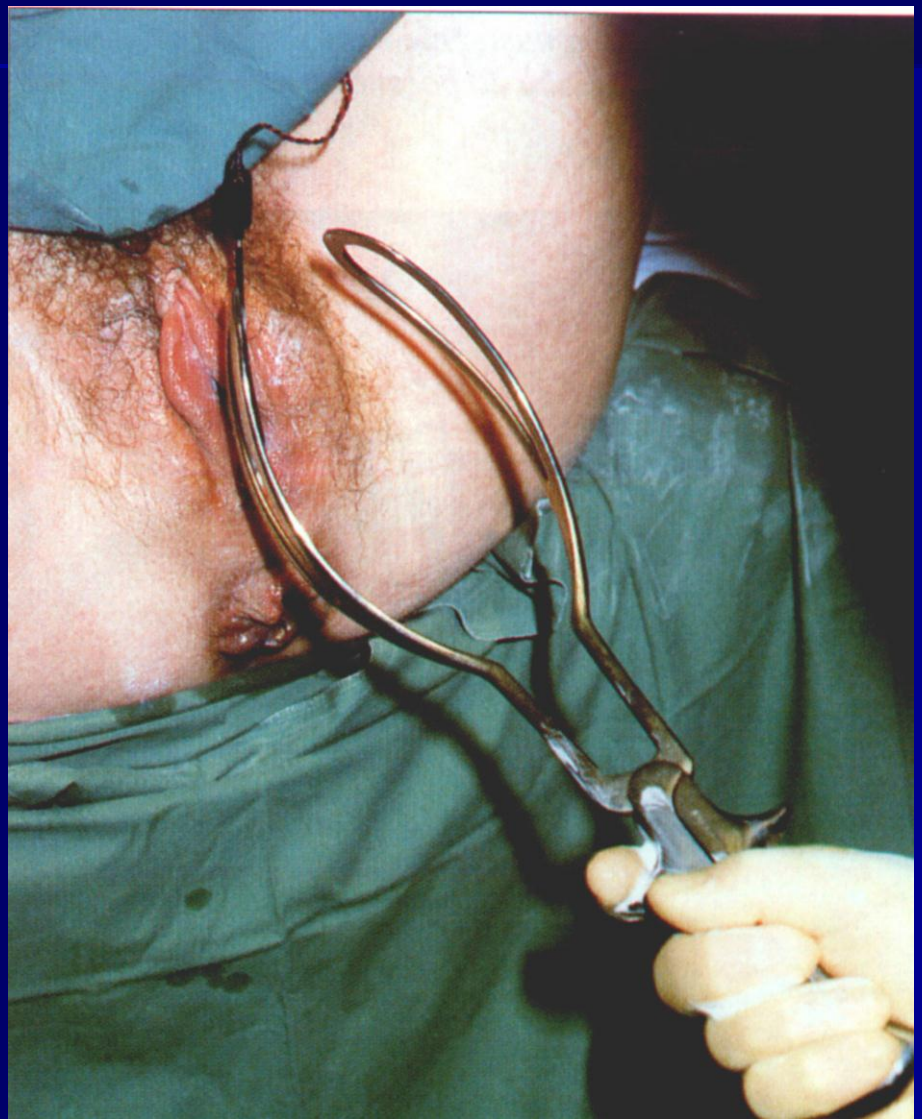

Zakładanie lewej łyżki

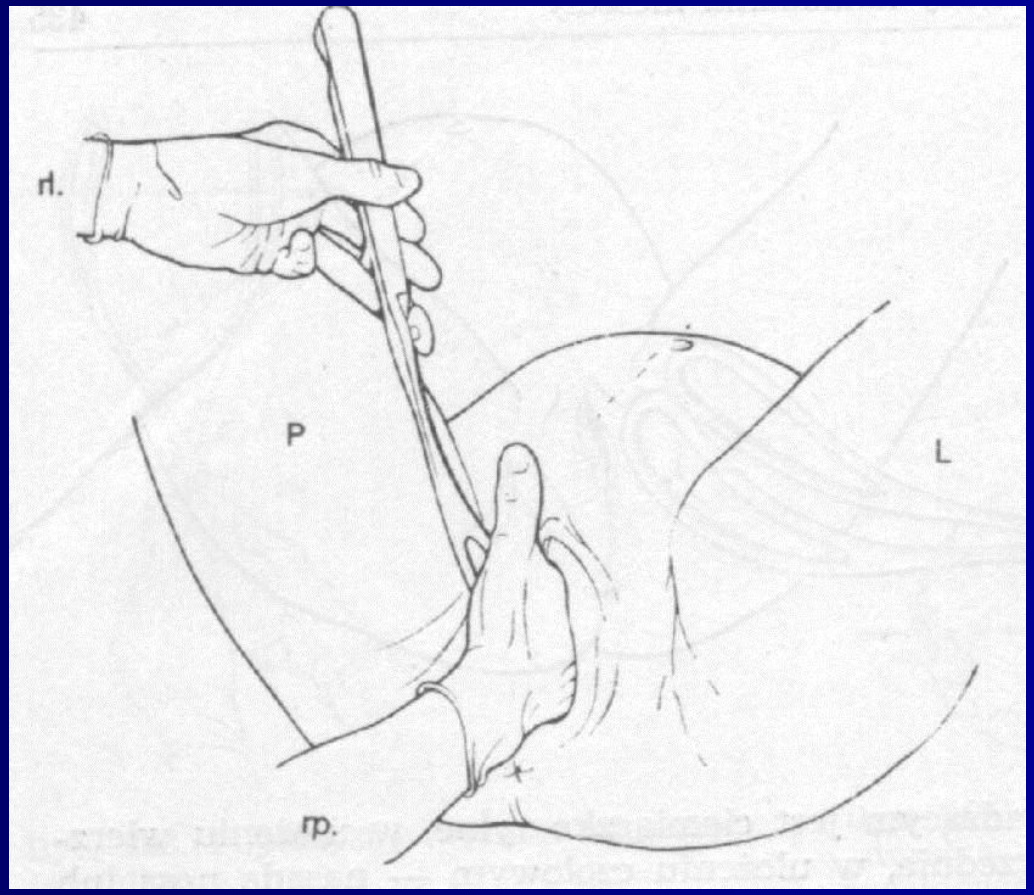

Zakładanie lewej łyżki

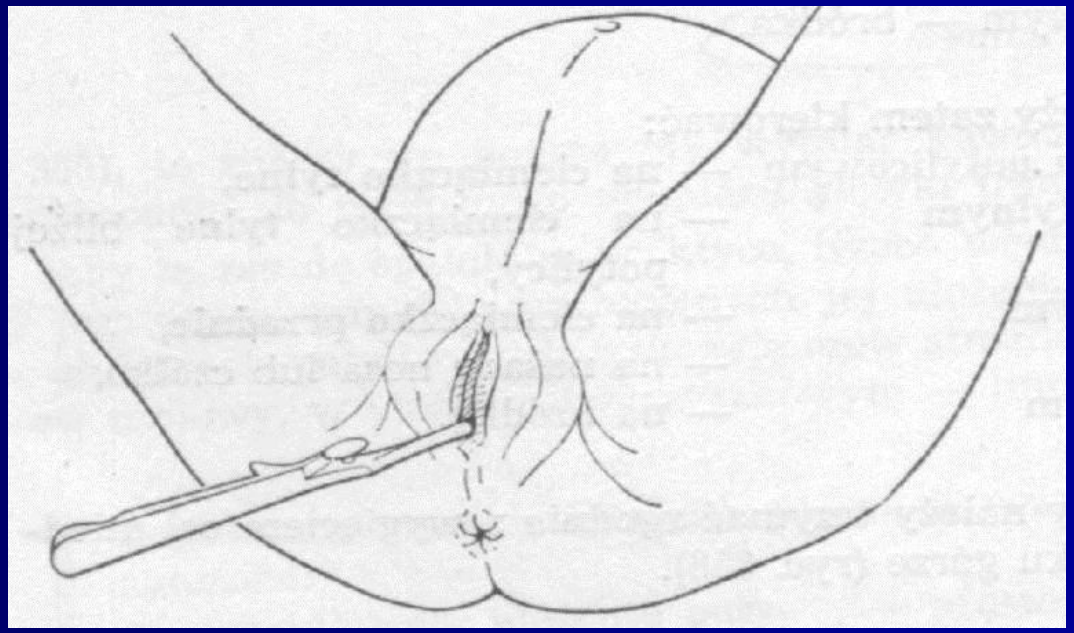

Zakładanie prawej łyżki.

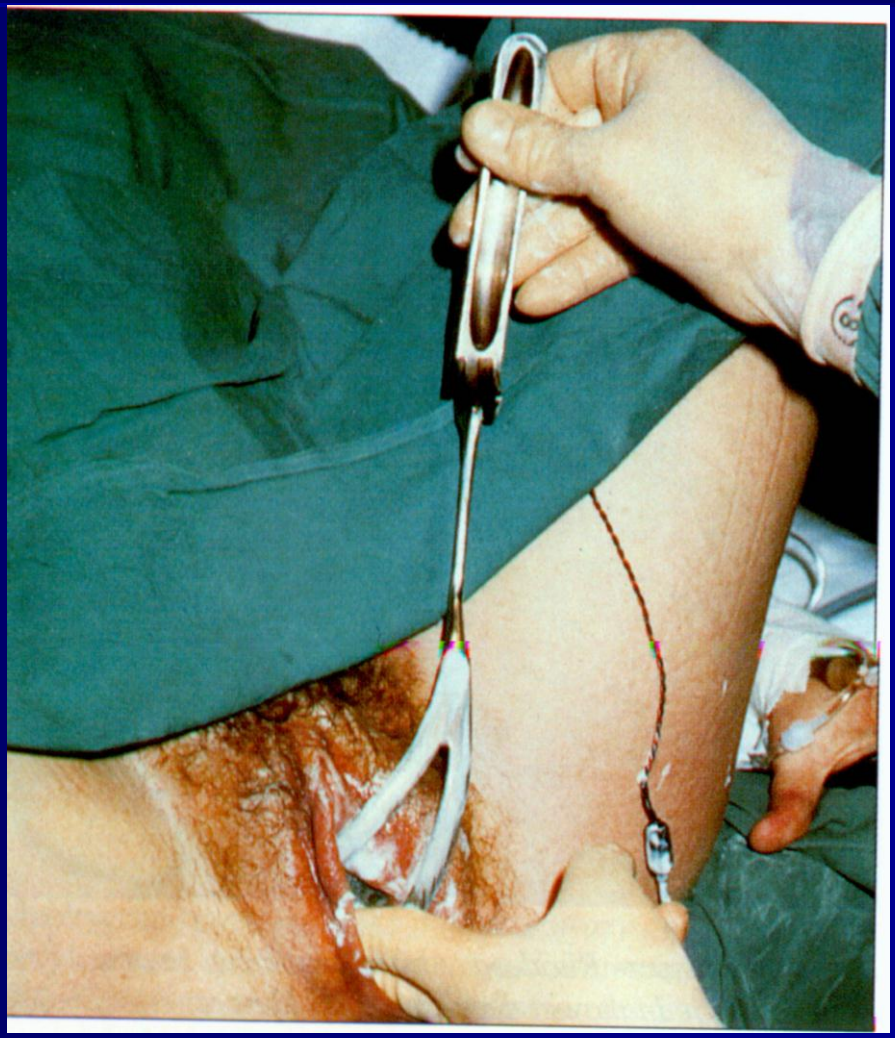

Zakładanie prawej łyżki.

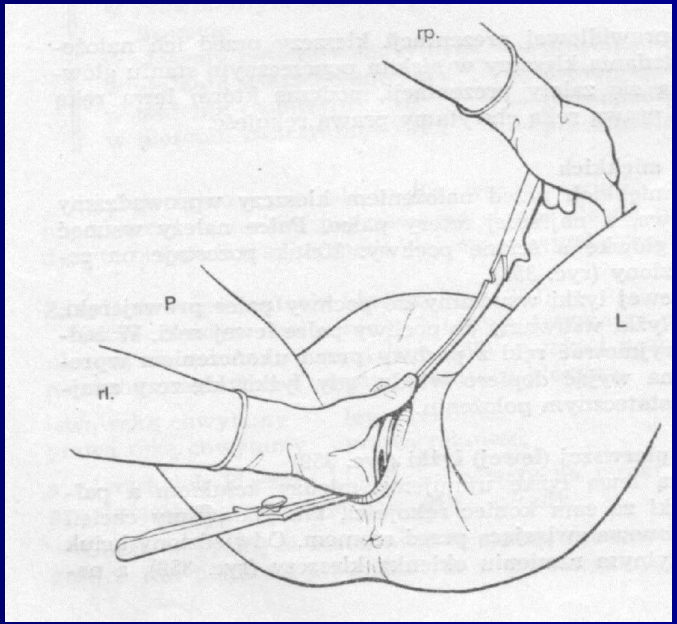

Zamykanie kleszczy

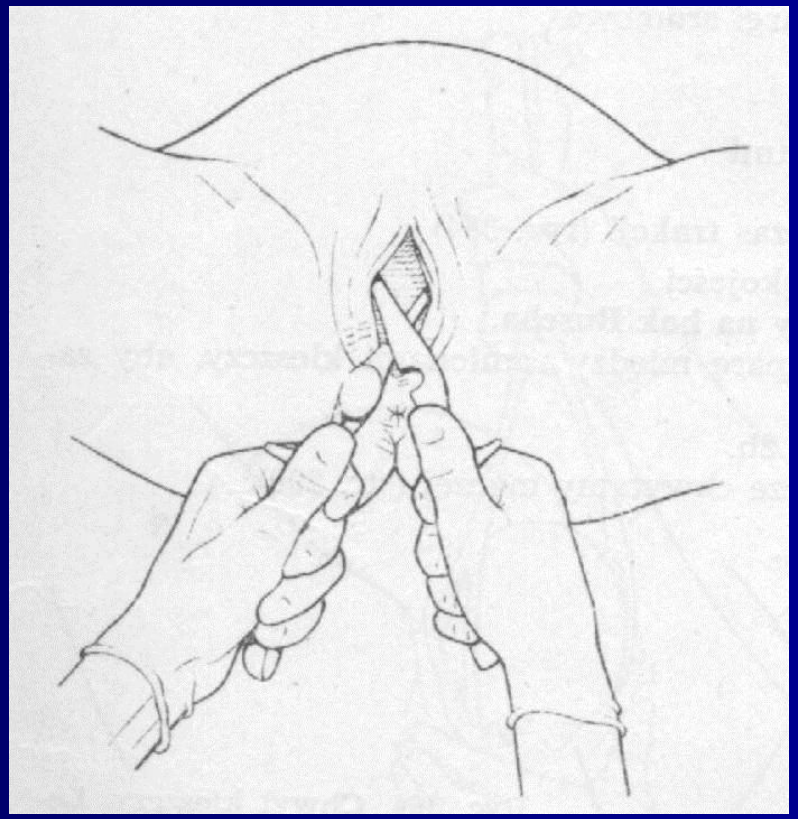

Prawidłowo założone i zamknięte kleszcze.

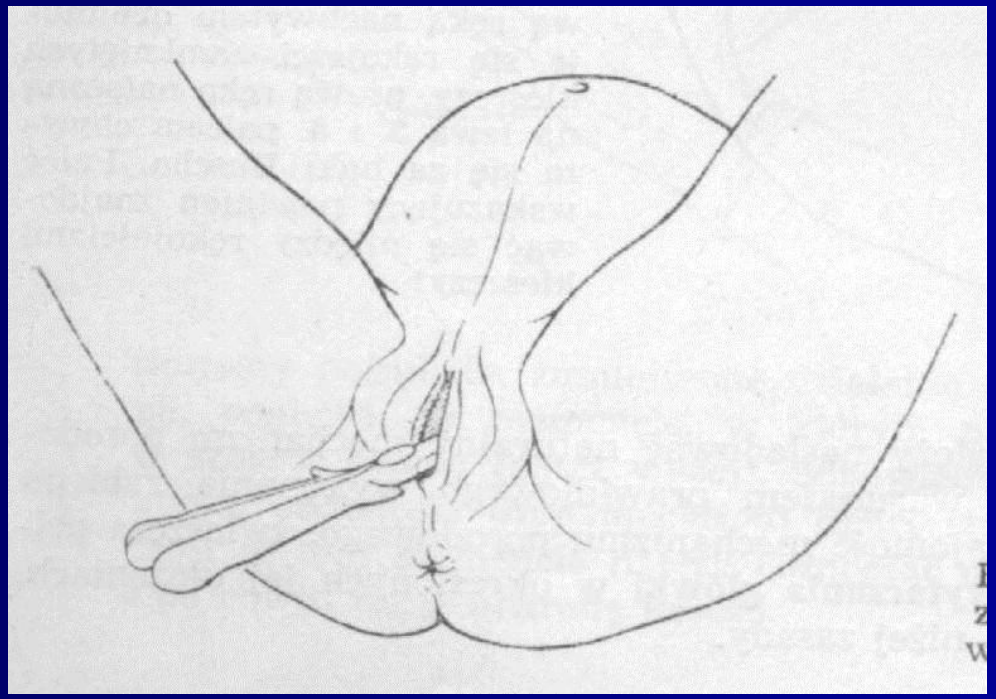

Chwyt kleszczy i sposób trakcji

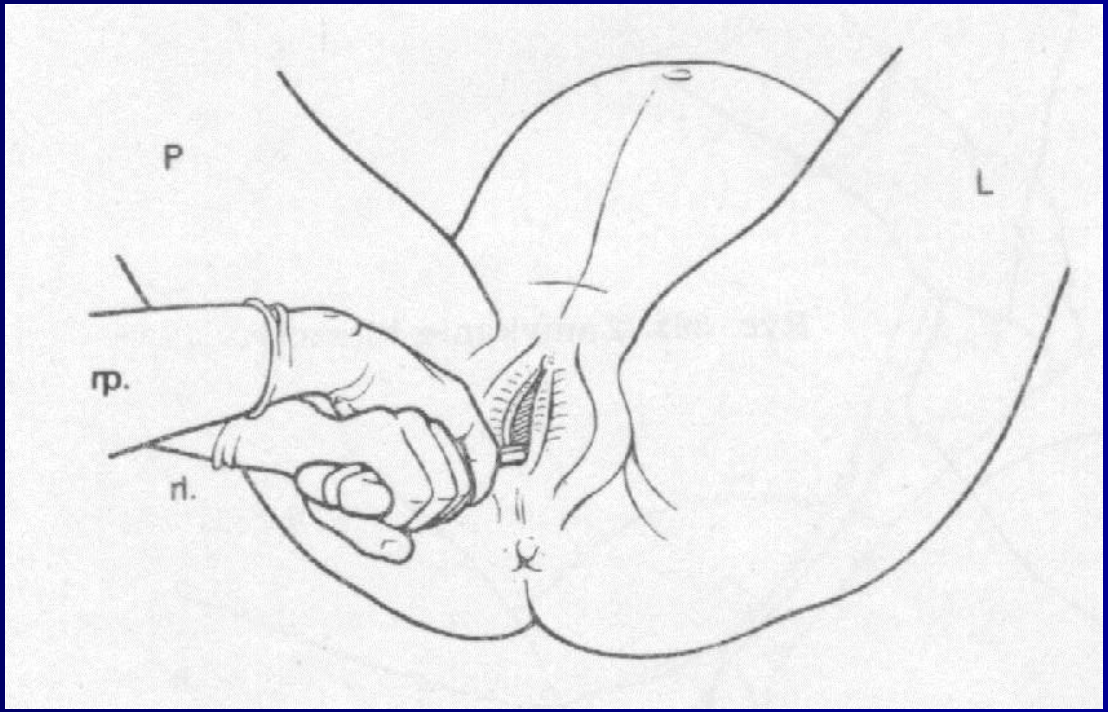

Nacięcie krocza

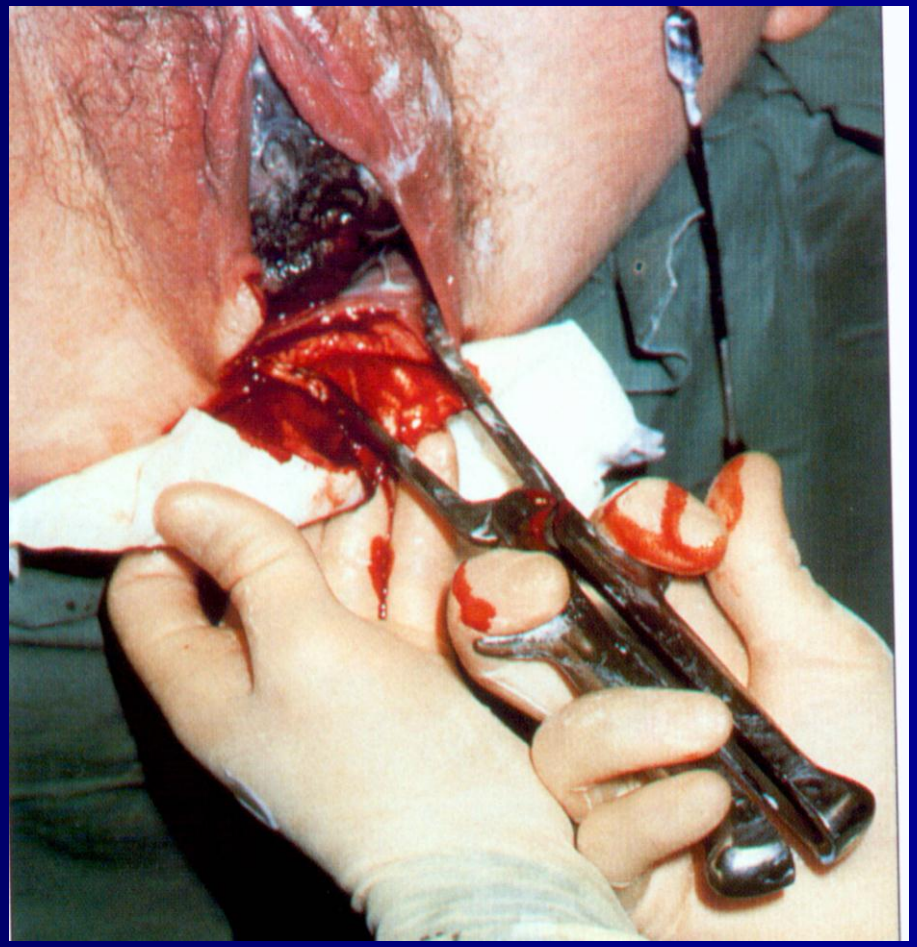

Odgięcie

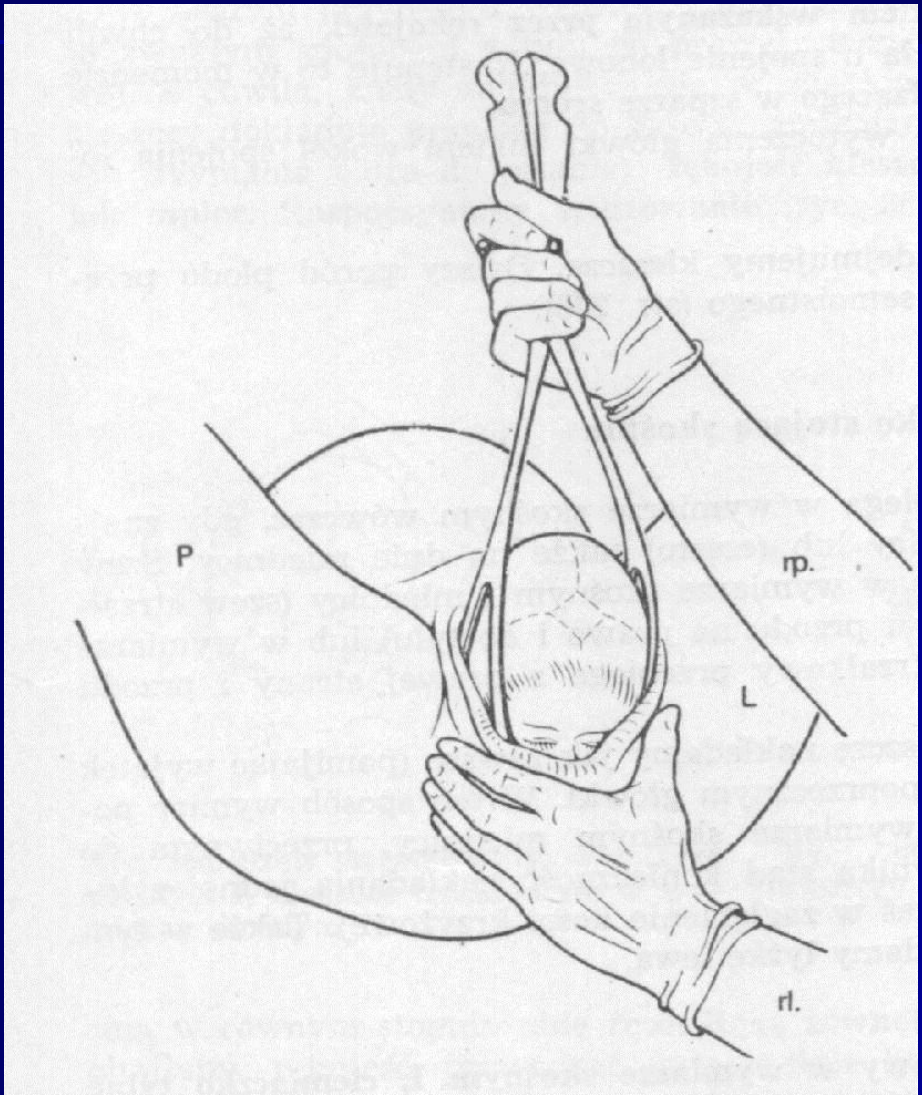

Odgięcie

Odgięcie c.d- zdejmowanie kleszczy

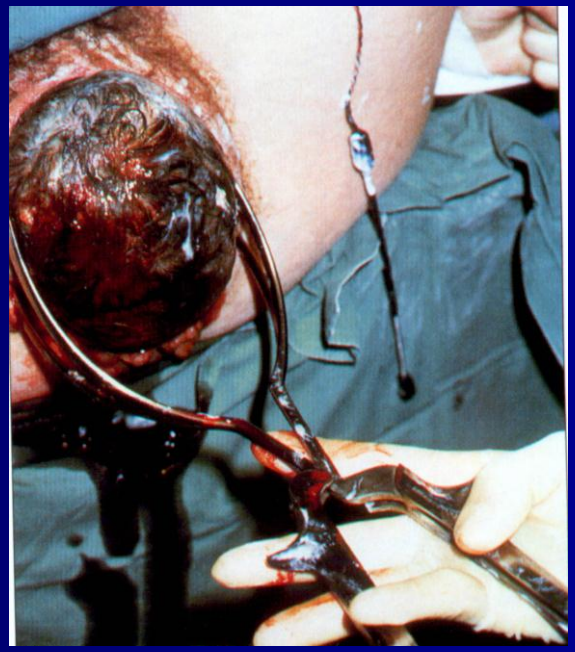

Podstawowe pytania po zabiegu położniczym.

1. Czy nasze działania były uprawnione?
2. Czy nasze działania okazały się skuteczne ?

Odpowiedź:

Stan urodzeniowy noworodka.

Ale w oparciu o jakie kryteria oceniany?

Skala Apgar ?

Biochemiczne badania krwi pępowinowej?

Dystocja barkowa - definicja

- Upłynięcie powyżej 60 sekund od porodu główki
  do porodu całego płodu

- Zastosowanie dodatkowych manewrów
  wobec trudności z porodem barków płodu

Spong et al. Obstet Gynecol 1995
Beall et al. Am J Obstet Gynecol 1998

W definicji dystocji brakowej konieczna precyzja - cecha wymierna - czas trwania, konkretne manewry dodatkowe uwzględnione w dokumentacji medycznej.

Czynniki sprzyjające wystąpieniu dystocji barkowej

Przedporodowe

- makrosomia
- cukrzyca
- otyłość
- nadmierny przyrost masy ciała w ciąży
- przebyty epizod DB
- ciąża przedłużona

Czynniki sprzyjające wystąpieniu dystocji barkowej - śródporodowe

- przedłużenie I okresu porodu
- przedłużenie II okresu porodu
- operacje położnicze w próżni miednicy (zabieg kleszczowy, próżniociąg)

Dystocja barkowa – postępowanie, w celu prewencji urazów matki i płodu

I. Cztery razy „tak” !

1. Rozpoznanie – czytelne kryteria definicji.

2. Zawiadomienie zespołu medycznego - doświadczony położnik i położna, anestezjolog, neonatolog .

3. Wykonanie znacznego nacięcia krocza.

4. Zastosowanie manewrów położniczych.

Dystocja barkowa – postępowanie, w celu prewencji urazów matki i płodu

II. Cztery razy „nie” !

1. **Nie pociągać za główkę !**
2. **Nie stosować ucisku na dno macicy (chwyt Kristellera) !**
3. **Zaprzestanie parcia przez rodzącą !**
4. **Zatrzymać wlew kroplowy oksytocyny!**

To co jest urazowe dla płodu,

jest jednocześnie urazowe dla matki

i odwrotnie.

Dystokia barkowa – Ze względu na niewielką przewidywalność[1] stanowi z reguły zaskoczenie dla zespołu położniczego i wiąże się z ryzykiem trwałych uszkodzeń płodu do zgonu włącznie oraz rozległych uszkodzeń i krwotoków u matki[2].

1. Geary M, McParland P, Johnson H, Stronge J. Shoulder dystocia-is it predictable? Eur J Obstet Gynecol Reprod Biol 1995;62:15-8.

2. Sriemevan A Neill G Overton A.: Shoulder dystocia. J Obstet Gynaecol. 2000;20(6):579-83.

Mechanizm przechodzenia przez miednicę – przejście główki przez próżnię miednicy. Główka wykonuje trzy ruchy: przygięcie, obniżanie się, zwrot wewnętrzny. Ciemię tylne staje się punktem prowadzącym.

Barki płodu pozostają w wymiarze prostym, a plecy płodu leżą bocznie po jednej lub drugiej stronie macicy.

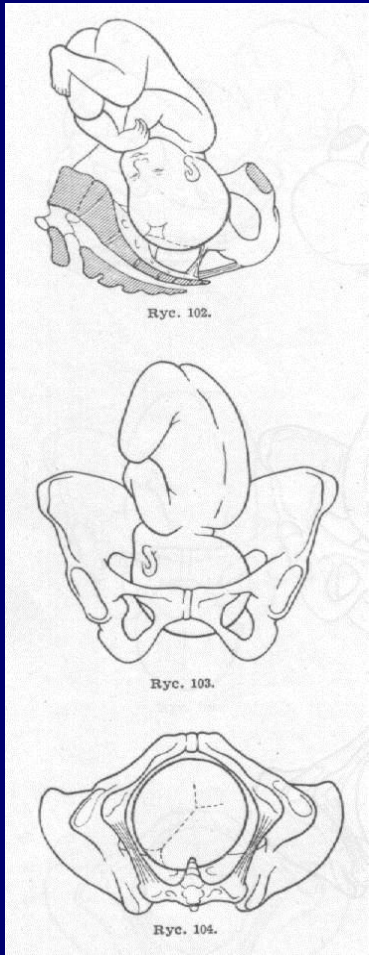

Ryc. 102.

Ryc. 103.

Ryc. 104.

Wyrzynanie się główki – nie cofa się nawet w przerwie międzyskurczowej

Mechanizm wytaczania główki.
Odgięcie- główka zatacza łuk wokół spojenia łonowego.
Punkt podparcia – granica skóry owłosionej i dolny brzeg spojenia łonowego. Barki wstawiają się linią międzybarkową w wymiar poprzeczny wchodu.

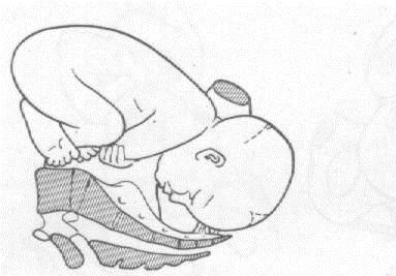

Ryc. 105.

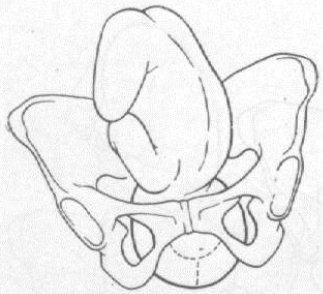

Ryc. 106.

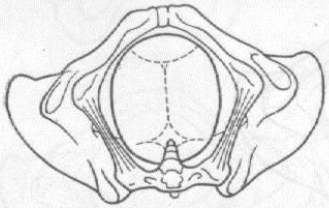

Ryc. 107.

Wyrzynanie się główki

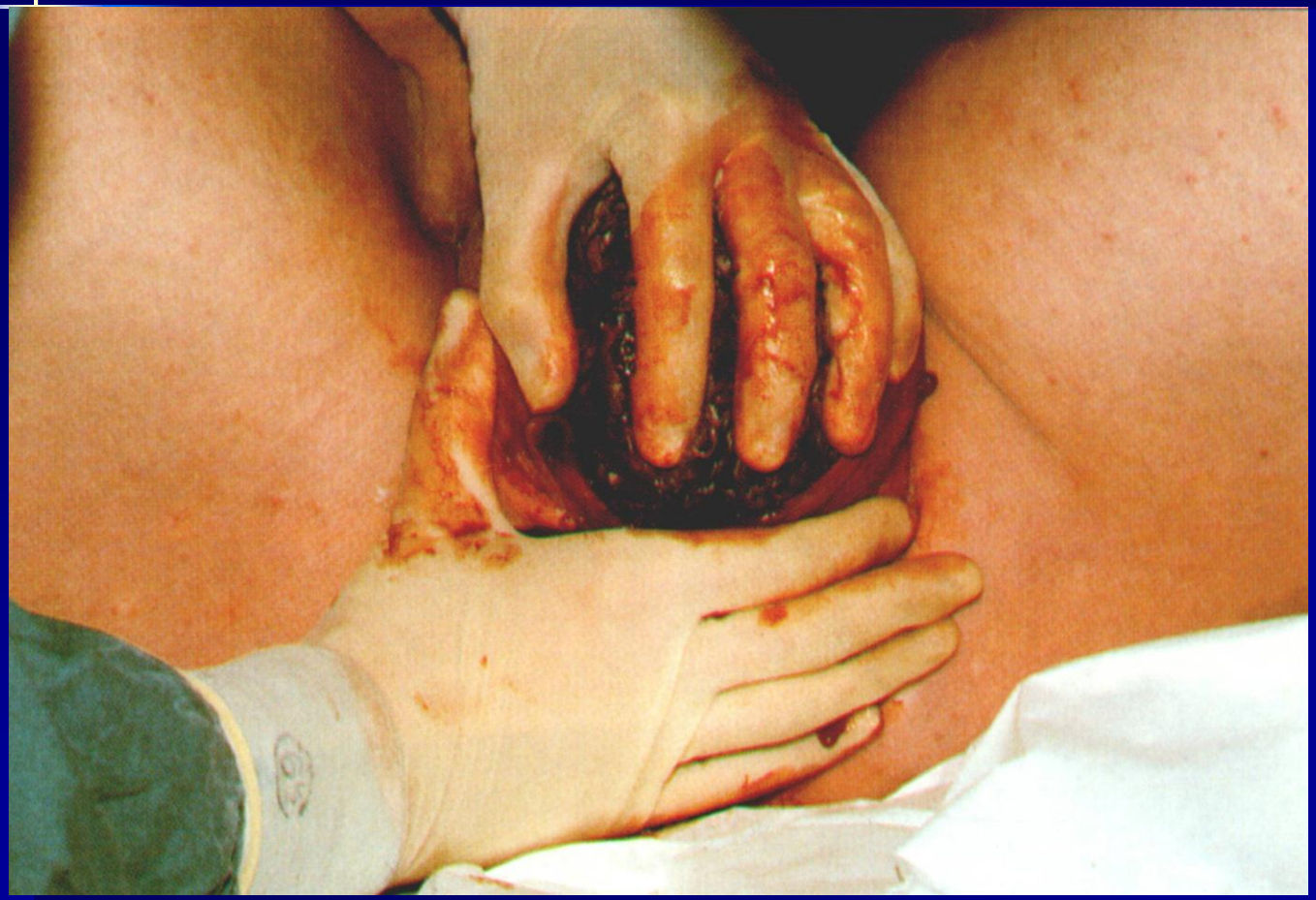

Ukończenie wytaczania główki- poród główki.Zakończenie ruchu odgięcia. Punkt prowadzący – ciemiączko tylne.

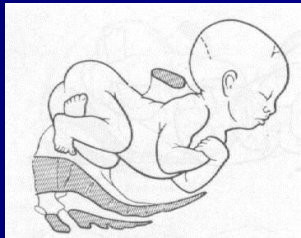

Ryc. 108.

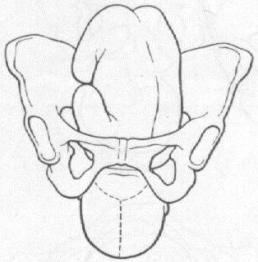

Ryc. 109.

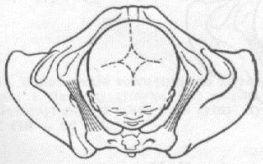

Ryc. 110.

Wyrzynanie się główki, ochrona krocza

Wyrzynanie się główki

Do dystocji barkowej dochodzi wtedy gdy barki nie mogą się zrotować do wymiaru poprzecznego wchodu i w związku z tym nie może dojść do ich adaptacji do kształtu wchodu miednicy.

Mechanizm ten uważany jest za podstawowy przy wystąpieniu tej patologii. Jeżeli ten stan nie zostanie rozpoznany przez położną lub lekarza, agresywne prowadzenie porodu, a szczególnie silne pociąganie za główkę płodu powoduje uszkodzenia płodu, w szczególności urazy splotu barkowego.

W dystocji pomimo połączonego maksymalnego wysiłku matki oraz rutynowej pomocy udzielanej przez położną w kolejnym skurczu lub kolejnej minucie nie dochodzi do urodzenia barku.

A nawet występuje zjawisko przeciwne – urodzona główka cofa się, zupełnie jak głowa żółwia w sytuacji zagrożenia ukrywa się wewnątrz skorupy („turtle sign“).

Jest to widomym znakiem zaburzonego mechanizmu porodowego. Dzieje się tak na skutek zaklinowania przedniego barku o spojenie łonowe (dystocja jednostronna) lub obu barków w obrębie wychodu miednicy.

Mechanizm uszkodzenia splotu barkowego w dystocji barkowej przez kość krzyżową.

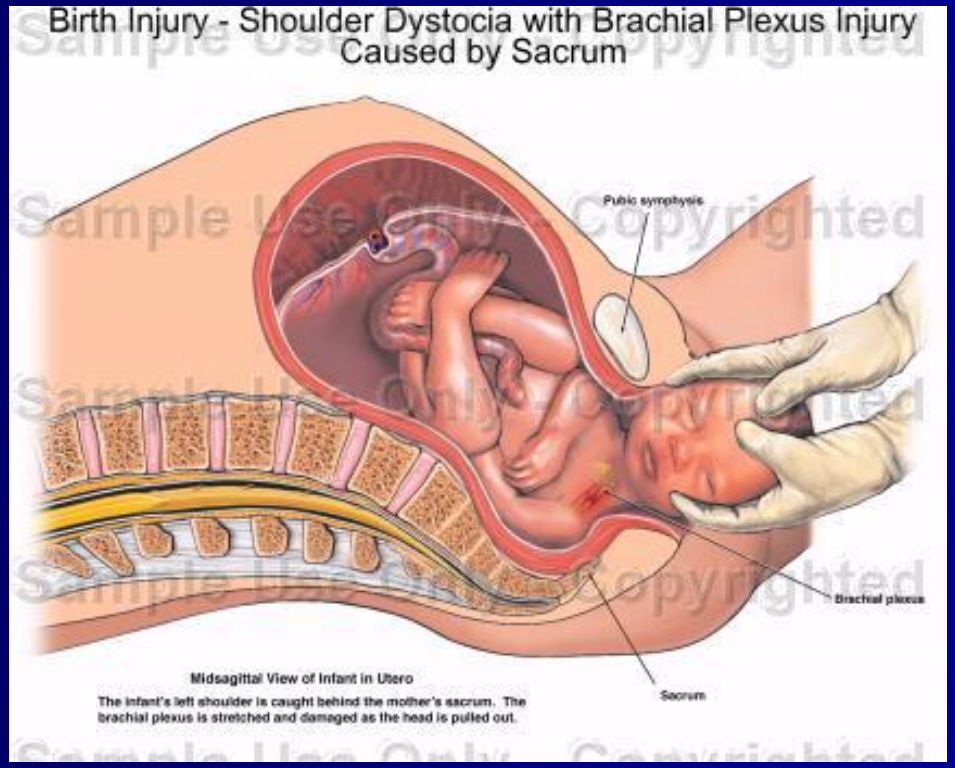

Mechanizm uszkodzenia splotu barkowego w dystocji barkowej przez spojenie łonowe.

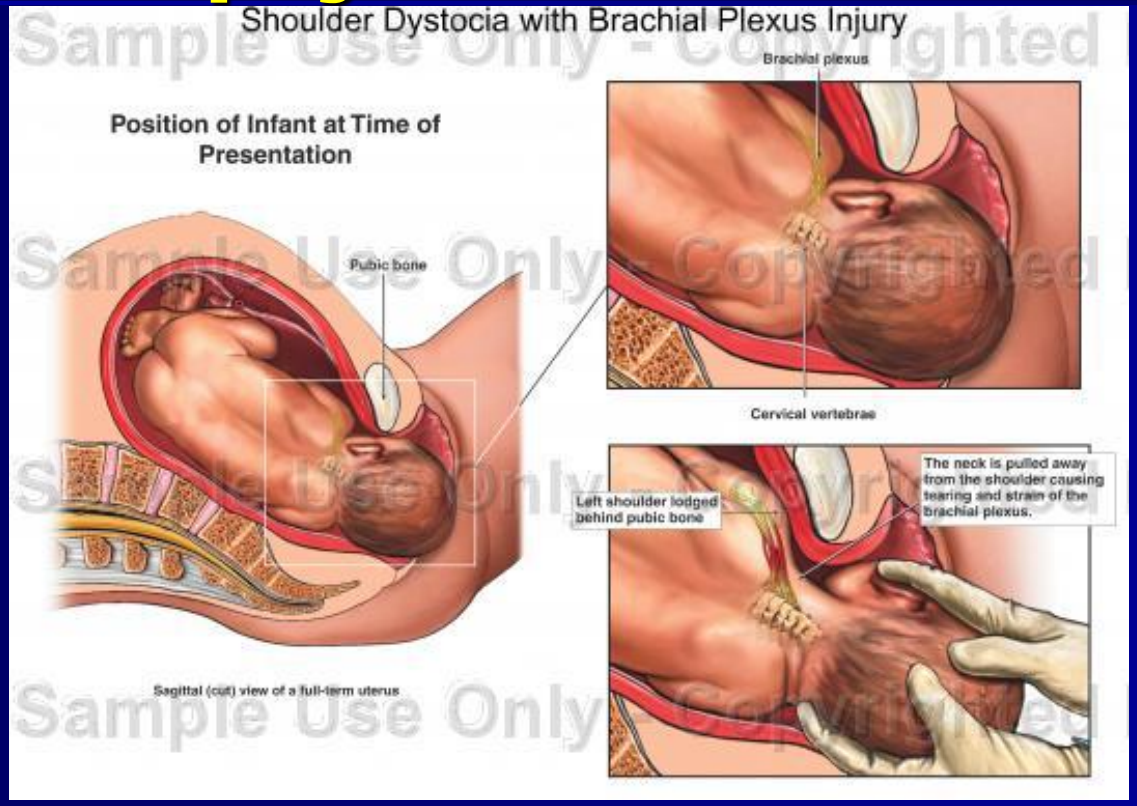

Obszary unerwienia przez poszczególne korzenie splotu ramiennego.

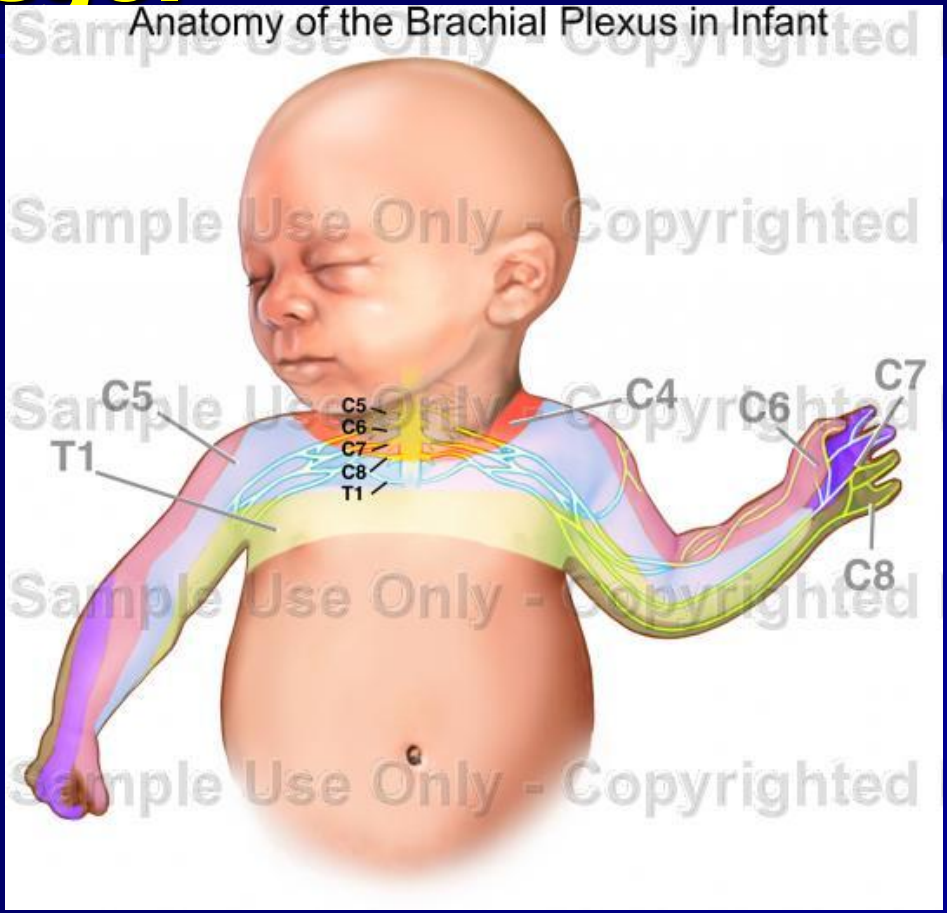

Najczęściej występującym uszkodzeniem jest porażenie typu Erba, spowodowane porażeniem korzeni od C5 do C7.Porażone są mięśnie barku i zginacze przedramienia,ręka zwisa odwiedziona i zrotowana do wewnątrz.

Porażenie Klumpkego pojawia się, gdy uszkodzeniem objęte są ponadto korzenie Od C7 do C8 oraz Th 1 i charakteryzuje się ono wystąpieniem ręki szponiastej.

Czasami występuje zespół Homera, *(miosis, ptosis, enophtalmus)* który jest spowodowany współistnieniem uszkodzenia szyjnego łańcucha współczulnego.

Występujące niekiedy oderwanie nerwu przeponowego od korzeni szyjnych od C3 do C5 prowadzi do jego porażenia, co pociąga za sobą różne komplikacje, takie jak: zmniejszenie pojemności płuc, nawracające zapalenia płuc i przewlekły refluks żołądko-wo przełykowy.

A zatem cięcie cesarskie?

Nawet przy teoretycznym założeniu, że 100% porodów będzie rozwiązywanych drogą cięcia cesarskiego, nie ustrzeżemy się przed powikłaniami tak matczynymi jak płodowymi.

Szereg uszkodzeń, w tym porażenie splotu barkowego może przecież powstawać wewnątrzmacicznie *

* Kees S, Margalit V, Schiff E. et al.: Features of shoulder dystocia in a busy obstetric unit. J Reprod Med. 2001,46,(6),583-8.

Ucisk nadłonowy

Celem tego zabiegu jest spowodowanie, aby barki płodu zrotowały się do wymiaru poprzecznego wchodu

Należy przy ucisku nadłonowym przypomnieć, że nieakceptowanym postępowaniem są jakiekolwiek próby ucisku na dno macicy, a więc różne odmiany zabiegu Kristellera, gdyż prowadzą jedynie do narastania wklinowania barku i zwiększają ryzyko uszkodzeń u matki i dziecka (*)

*Gross SJ, Shime J, Farine D. Shoulder dystocia: predictors and outcome. A five-year review. Am J Obstet Gynecol 1987;156:334-6.

Manewr Mc Robertsa połączony z uciskiem nadłonowym.

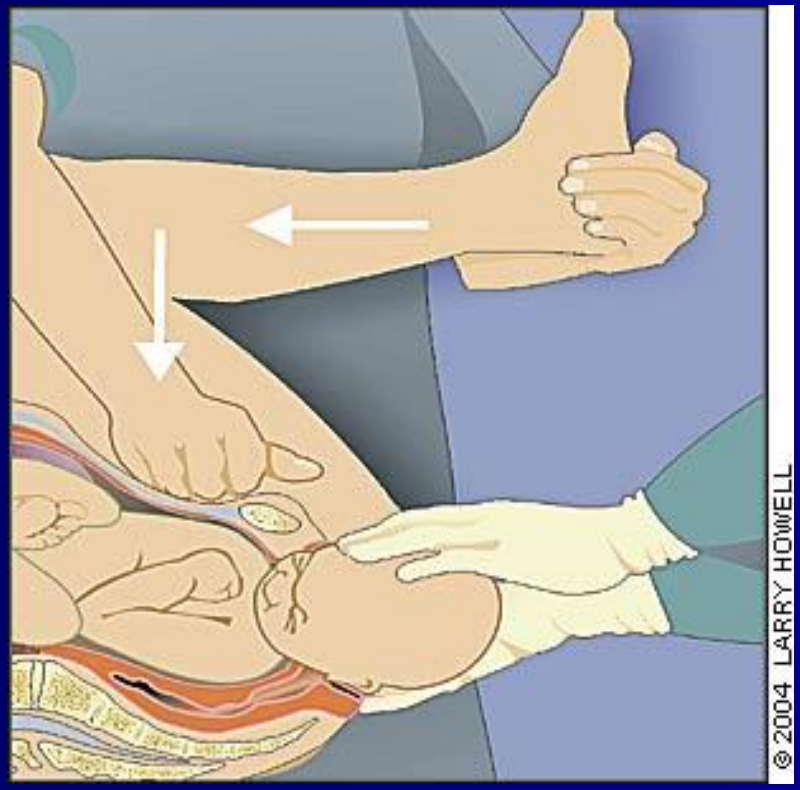

Zabieg Mc Robertsa polega na intensywnym zgięciu przez dwóch asystentów kończyn dolnych rodzącej w stawach biodrowych i kolanowych.

W takim ułożeniu rotacja miednicy powoduje skierowanie spojenia łonowego do góry w kierunku głowy matki.

Zmniejsza się w ten sposób kąt nachylenia krawędzi miednicy i w efekcie tego przedni bark płodu zsuwa się za spojenie łonowe.

Manewr McRoberts'a



Episiotomia wraz z zabiegiem Mc Roberts'a to metody postępowania z wyboru, posiadające rekomendacje American College of Obstetricians and Gynecologists aby wykonywać je w pierwszej kolejności (1).

Zabieg Mc Robets'a łączy dużą efektywność z prostotą wykonania (2) Zastosowanie zabiegu Mc Roberts'a okazuje się skuteczne w zależności od opracowania od 90% (3) do 40% przypadków dystoki barkowej,(4) a przy dodaniu ucisku nadłonowego skuteczność zwiększa się.

Korzystne zmiany w zakresie kształtu kanału rodnego i zmian lokalizacji miednicy mniejszej potwierdzono radiograficznie (5).

1. Ressel GW; American College of Obstetricians and Gynecologists. ACOG releases report on dystocia and augmentation of labor. Am Fam Physician. 2004 Mar 1;69(5):1290, 1292.

2. Gherman RB, Goodwin TM, Souter I, Neumann K, Ouzounian JG, Paul RH. The McRoberts' maneuver for the alleviation of shoulder dystocia: how successful is it? Am J Obstet Gynecol 1997;176: 656-61.

3. O'Leary J. Shoulder dystocia - an ounce of prevention. Contemp Obstet Gynecol 1986; 27:

4. Geary M, McParland P, Johnson H, Stronge J. Shoulder dystocia-is it predictable? Eur J Obstet Gynecol Reprod Biol 1995;62:15-8.

5. . Gherman RB, Tramont J, Muffley P, Goodwin TM. Analysis of McRoberts' maneuver by x-ray pelvimetry. Obstet Gynecol. 2000 Jan;95(1):43-7.

Rodzaj udzielanej pomocy w urodzeniu barku w materiale Kliniki Perinatologii I Katedry Gin. i Poł. UM w Łodzi

Rodzaj udzielanej pomocy	Rok					łącznie
	00	01	02	03	04	
Nacięcie krocza	14 (56%)	16 (53.4%)	12 (57.2%)	9 (52.9%)	7 (46.6%)	58 (53.7%)
Zabieg Mc Roberts'a	5 (20%)	9 (30%)	4(19%)	5 (29.4%)	4 (26.7%)	27 (25%)
Zabieg Mc Roberts'a + ucisk nadłonowy	3 (12%)	3 (10%)	2(9.5%)	2 (11.8%)	2 (13.3%)	12 (11.1%)
Zabieg Woods'a	2 (8%)	1 (3.3%)	1 (4.8%)	0	1 (6.7%)	5 (4.6%)
Uwolnienie tylnej rączki	1 (4%)	1 (3.3%)	2 (9.5%)	1 (5.9%)	1 (6.7%)	6 (5.6%)
Łącznie	25 (23.2%)	30 (27.8%)	21(19.4%)	17 (15.7%)	15(13.9%)	108 (100%)

Rękoczyn Wooda.

Ręka operatora uciska tylny bark w stronę klatki piersiowej płodu, co powoduje jego przemieszczenie pod spojenie łonowe. Ten manewr, wykonywany drogą pochwową, powinien być wspomagany właściwym uciskiem nadłonowym.

Manewr (korkociąg) Woodsa

Manewr Rubina (Rubin II)

polega na jednoczesnym popchnięciu za pomocą palca przedniego barku płodu w kierunku przedniej ściany jego klatki piersiowej oraz grzbietu płodu do przodu (w kierunku brzucha matki).

Manewr Rubina

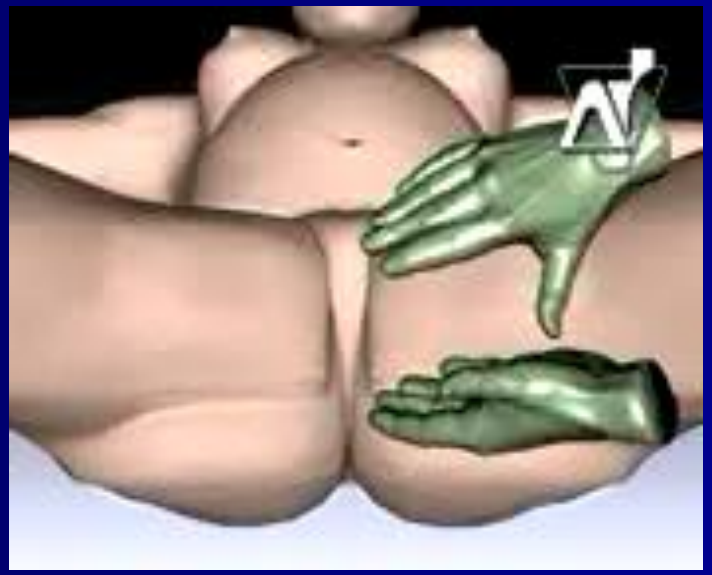

Skuteczność zabiegu to jedno, a urazowość dla płodu to drugie.

Jakie siły działają na płód w przypadku zastosowania określonego rodzaju pomocy?

Naukowcy amerykańscy z Baltimore pod kierunkiem Edith Gurewitsch opracowali stymulator porodowy umożliwiający badanie sił oddziaływujących na płód podczas utrudnionego pasażu przez kanał rodny.

Gurewitsch ED, Kim EJ, Yang JH, Outland KE, McDonald MK, Allen RH. Comparing McRoberts' and Rubin's maneuvers for initial management of shoulder dystocia: an objective evaluation. Am J Obstet Gynecol. 2005 Jan;192(1):153-60.

Model badawczy składał się z trzech części:

I. Pierwsza odwzorowywała budowę kanału rodnego miednicy kostnej kobiety i wyposażona została w mechanizm pneumatyczny sterowany komputerowo umożliwiający symulację skurczu macicy o zadanej sile.

II. Druga to model płodu, z możliwością pomiaru stopnia rotacji główki a przede wszystkim wydłużenia splotu ramiennego.

III. Trzecia miała formę rękawicy z czujnikiem nacisku, pozwalającym zmierzyć przyłożoną przez położnika do główki płodu siłę.

Wyniki:

Mc Robert's – ucisk na główkę płodu 7,26 kg, wydłużenie splotu ramiennego 7,3 mm

Woods - ucisk na główkę płodu 3,86 kg, wydłużenie splotu ramiennego 6,9 mm

Rubin - ucisk na główkę płodu 2,95 kg wydłużenie splotu ramiennego 2,9 mm

Dystokia barkowa to także ryzyko urazu biochemicznego płodu.

Podczas zaklinowania dochodzi do ucisku na klatkę piersiową płodu, sznur pępowinowy, rośnie napięcie podstawowe macicy i zmniejsza się perfuzja krwi przez łożysko.
Może to skutkować płodową hipoksemią z następstwami w postaci uszkodzeń narządowych w tym OUN do zgonu włącznie. Zwłaszcza, jeśli w dotychczasowym przebiegu porodu rezerwa tlenowa była niewielka i już istniały cechy rozpoczynającej się kwasicy.
Płód w ciąży donoszonej wytrzymuje bez ryzyka trwałych uszkodzeń neurologicznych do 10 minut ostrego niedotlenienia, w czasie którego spadek pH może wynosić do 0.04/min.* Intubacja?

** Beer E, Folghera MG. Time for resolving shoulder dystocia. Am J Obstet Gynecol 1998;179:1376-7.*

Pomimo dołożenia przez zespół porodowy należytej staranności i braku błędu w postępowaniu nie można wykluczyć trwałych poporodowych uszkodzeń neurologicznych noworodka.

Znacznej ich części jednak można uniknąć przeprowadzając systematyczne szkolenia personelu na fantomie i opracowując standardy postępowania w tej sytuacji.
Należy ze szczególną uwagą wypełniać dokumentację medyczną- opisać przedsięwzięte działania w sposób prawdziwy, jasny i klarowny.

Dystocja barkowa pozostaje jedną z najtrudniejszych nagłych sytuacji położniczych a jej ostateczny pomyślny finał pozostaje ciągle pod znakiem zapytania.

Nacięcie krocza w dystocji barkowej – głos w dyskusji.

Table IV Maternal and neonatal outcomes

	Group I: Episiotomy and fetal maneuvers			Group II: Episiotomy without fetal maneuvers			Group III: Fetal maneuvers without episiotomy		
Outcome	n	Value	*P* value (I vs II)	n	Value	*P* value (II vs III)	n	Value	*P* value (I vs III)
Neonatal depression	48	9 (18.8%)	.30	22	2 (9.1%)	.55	57	8 (14.0%)	.51
Brachial plexus palsy	48	28 (58.3%)	.95	22	13 (59.1%)	.05	57	20 (35.1%)	.02
Anal sphincter trauma	48	30 (62.5%)	.64	22	15 (68.2%)	< .0001	56*	6 (10.7%)	< .0001

Gurewitsch et al. Am J Obstet Gynecol 2004

Dystocja barkowa – siły :parcia i trakcji.

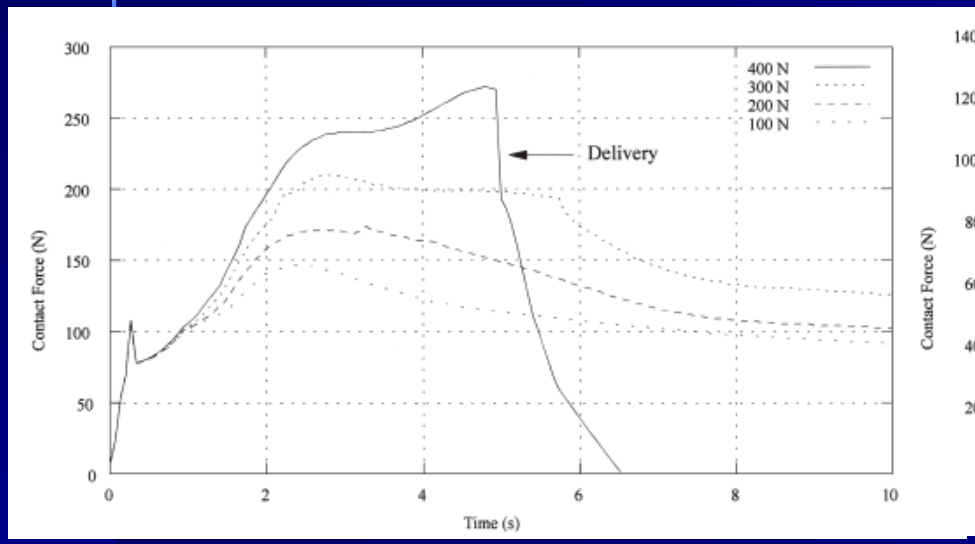

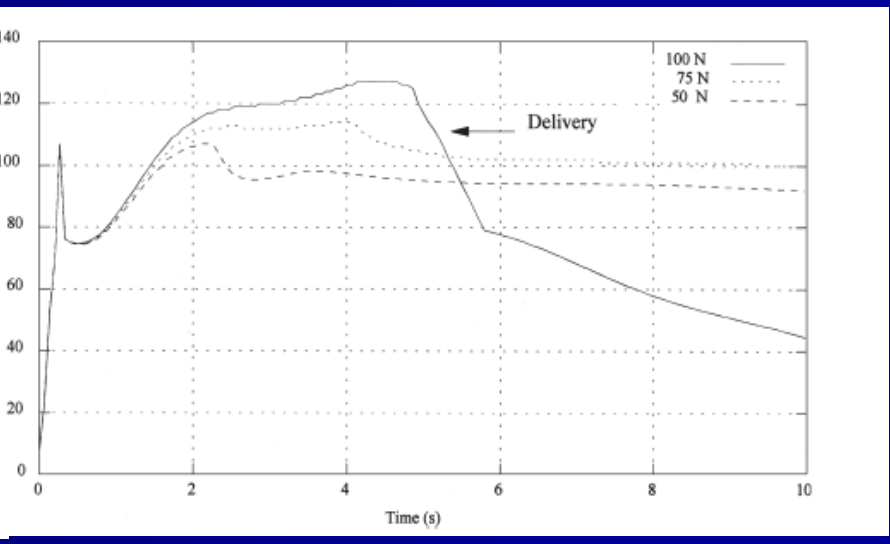

Siły wewnętrzna - parcie

Siły zewnętrzne - trakcja

Gonik et al. Obstet Gynecol 2003

Dystocja barkowa – siły trakcji

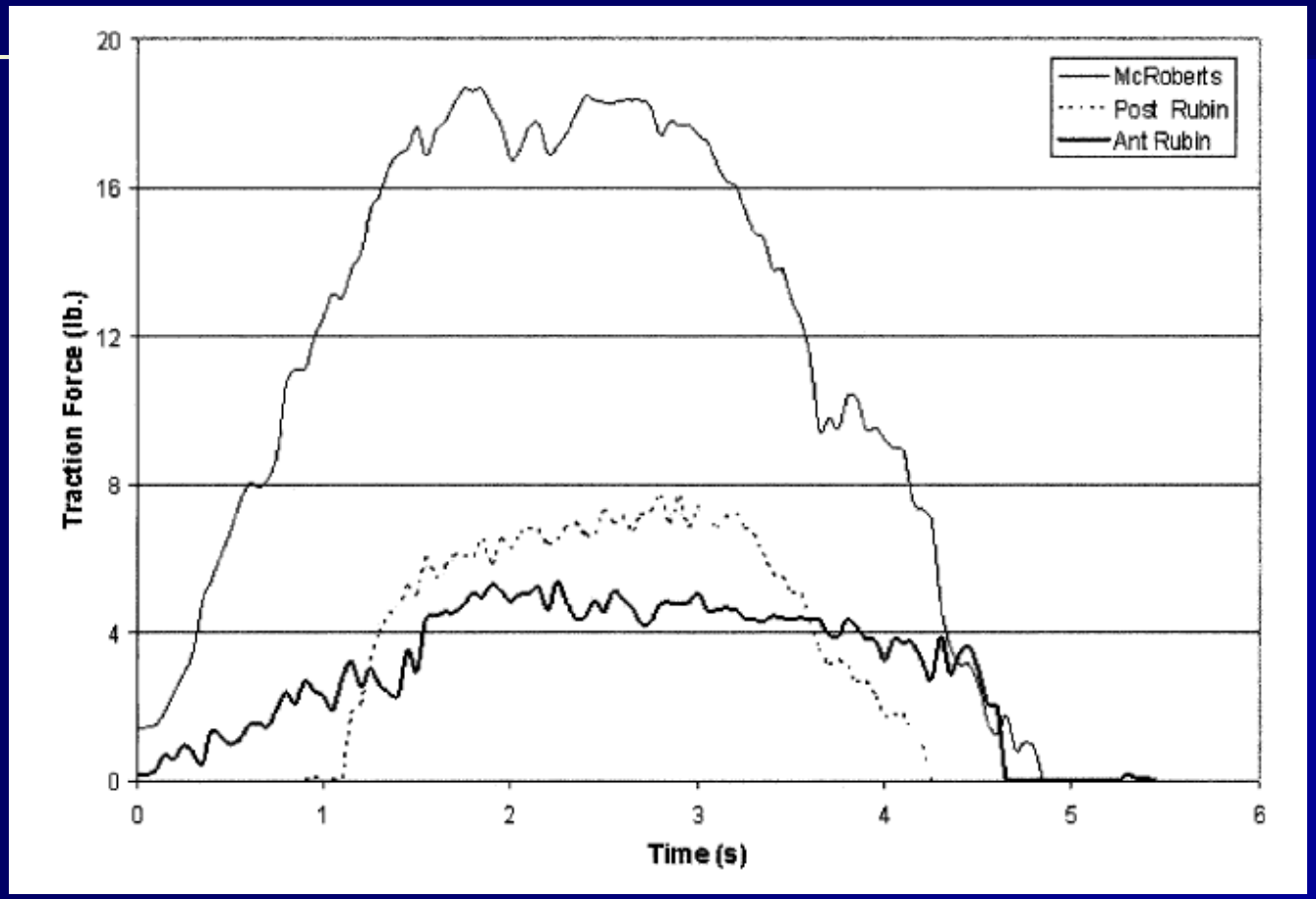

Gurewitsch et al. Am J Obstet Gynecol 2005

Powikłania dystocji barkowej – konsekwencje dla płodu

- Porażenie typu Erb'a
- Porażenie typu Klumpke'go
- Złamanie obojczyka
- Złamanie k. ramiennej
- Hypoksja
- Trwałe uszkodzenie OUN
- Śmierć płodu

Powikłania dystocji barkowej - konsekwencje dla matki

1. Uszkodzenia w obrębie dróg rodnych
2. Krwotok poporodowy
   - Transfuzja krwi
   - Hysterectomia
3. Uraz psychiczny
4. Powikłania neurologiczne (hyperkineza, objawy ze strony nerwu skórnego bocznego uda)
4. W rzadkich przypadkach manewr (cięcie cesarskie) **Zavanelliego**

Ad 1 - Uszkodzenia w obrębie dróg rodnych

- Pęknięcia krocza II i III stopnia – konsekwencje:

- Przetoka odbytniczo-pochwowa.
- Nietrzymanie stolca
- Opóźnione gojenie się rany.
- Zakażenia.
- Bóle w obrębie miednicy mniejszej.
- Wydłużenie czasu powrotu do współżycia płciowego.
- Obniżenie poziomu satysfakcji seksualnej.
- Wypadanie, obniżenie narządu płciowego.

Krwiak w obrębie krocza i pochwy

Pęknięcie krocza IV stopnia- całkowite pęknięcie krocza

Pęknięcie obejmujące błonę śluzową pochwy, mięśnie krocza oraz mięsień zwieracz zewnętrzny odbytu, oraz ściana odbytnicy.

Szycie pęknięcia krocza IV stopnia

1. Odszukanie brzegów mięśnia zwieracza odbytu – w miejscu styku skóry okolicy odbytu z brzegiem rany.
2. Szycie odbytnicy – pojedyncze cienkie szwy wchłanialne, nie chwytać błony śluzowej odbytnicy.
3. Szycie zwieracza odbytu. Zmienić rękawice i narzędzia.
4. Szycie mięśni dna miednicy
5. Szycie pochwy
6. Szycie krocza

Rodzaje nacięcia krocza.

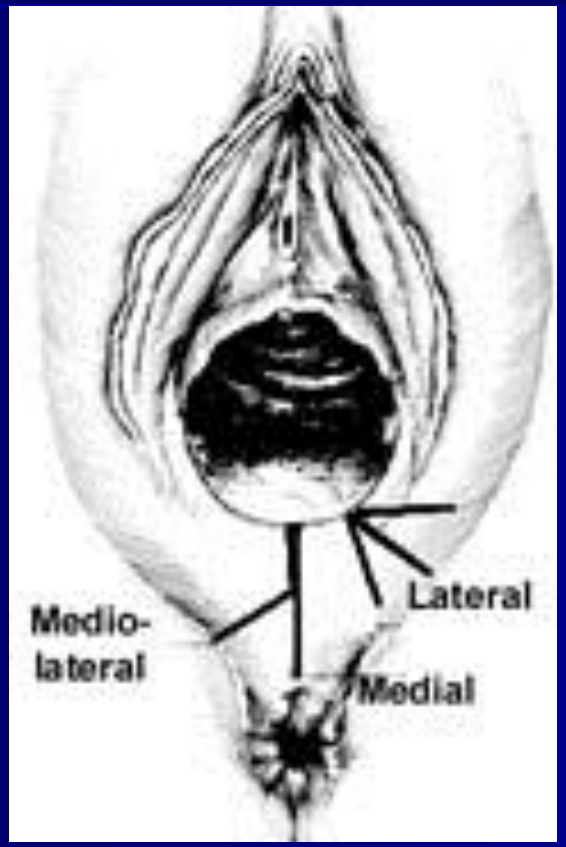

Pęknięcie krocza I stopnia

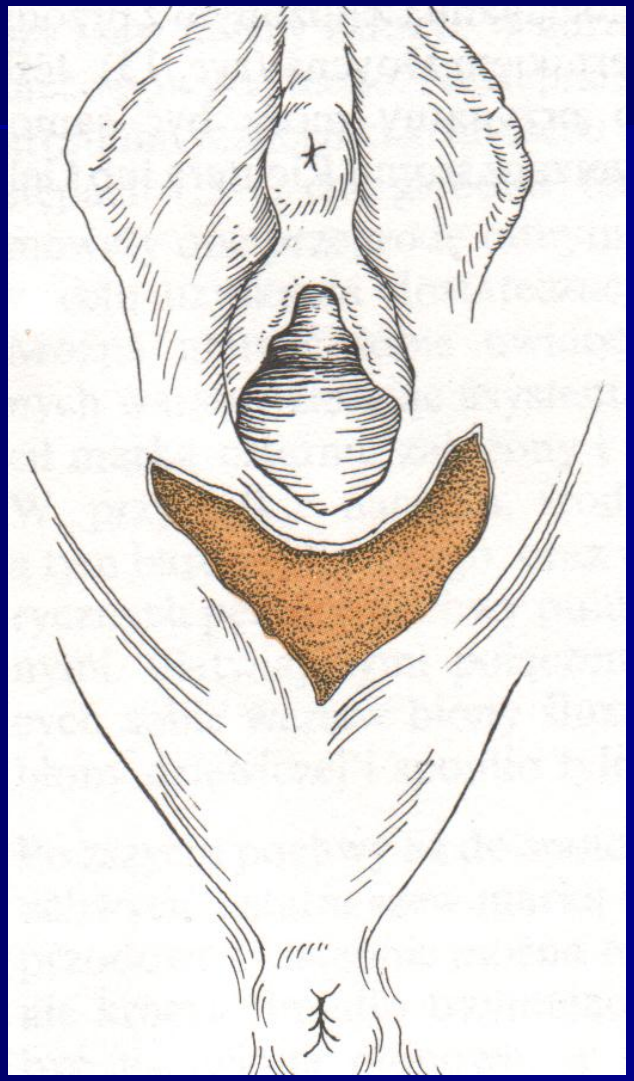

Pęknięcie krocza II stopnia

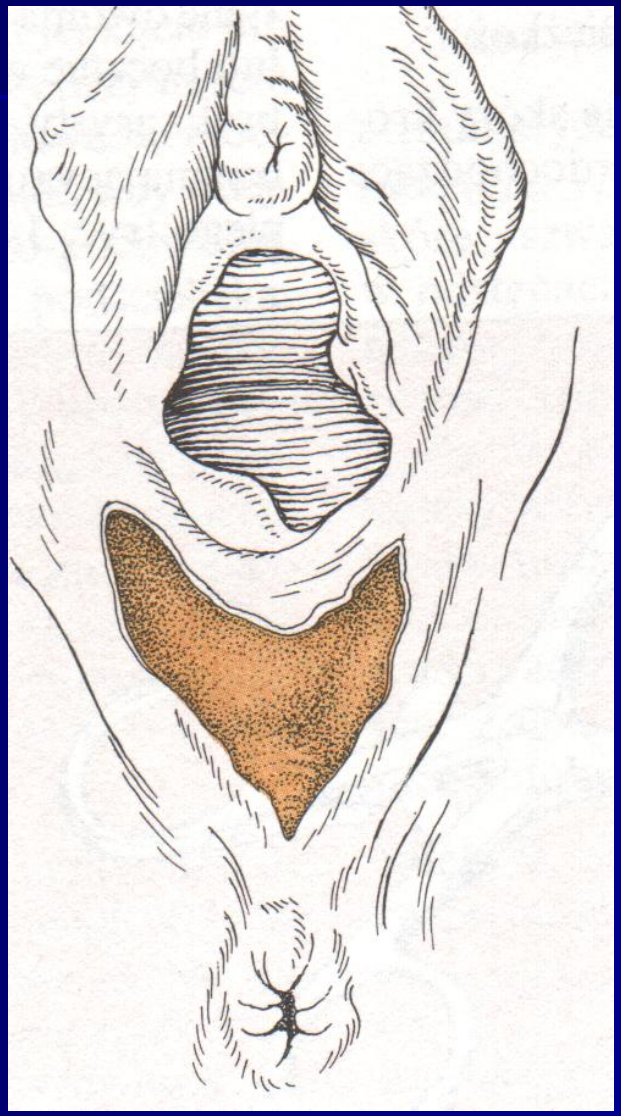

Pęknięcie krocza III stopnia

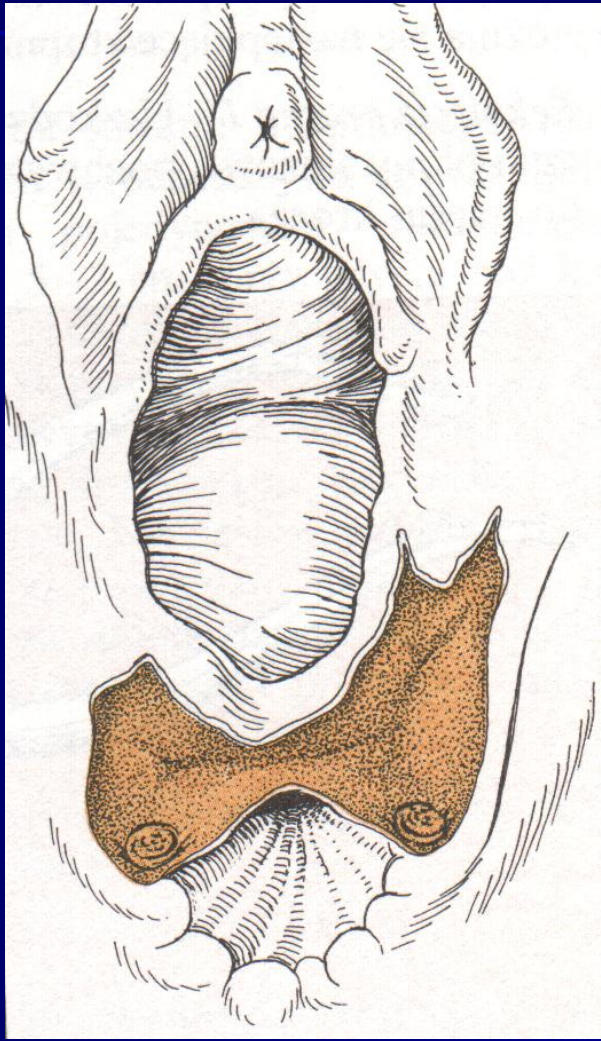

Szycie pęknięcia krocza III stopnia.Zamknięcie przedniej ściany odbytnicy.

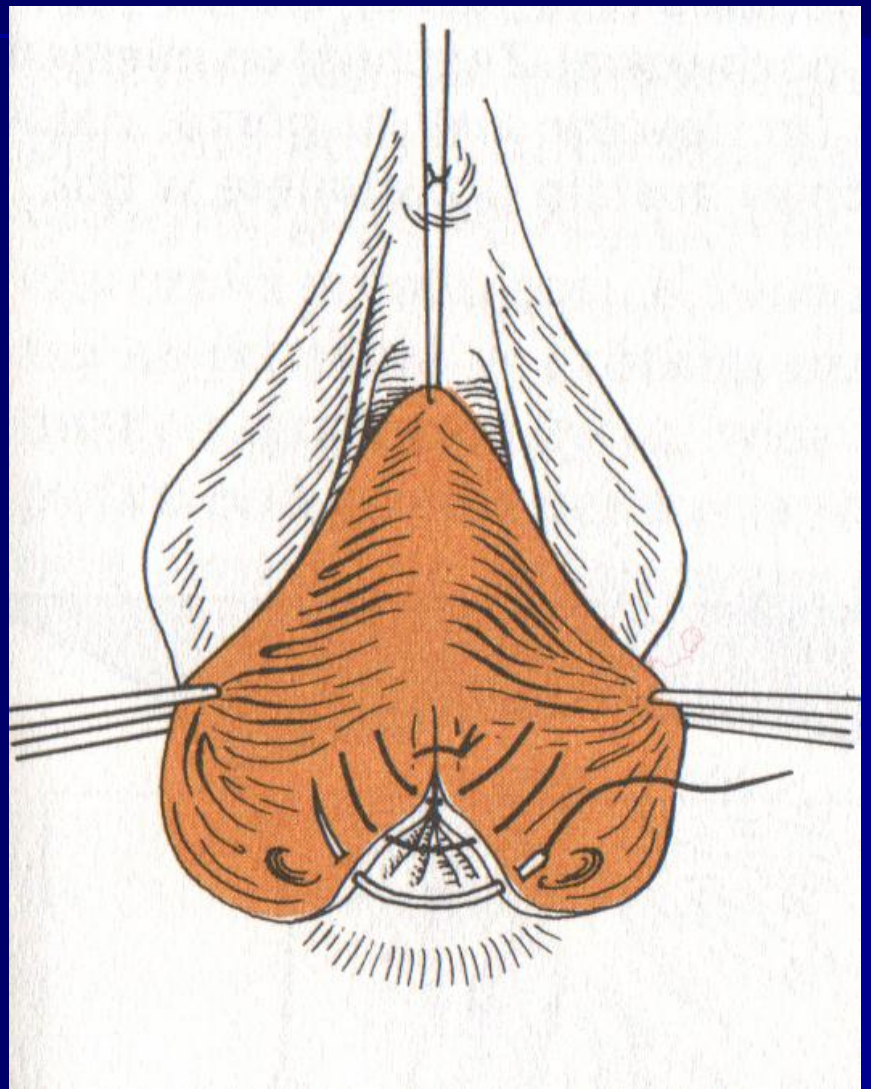

Szycie pęknięcia krocza III stopnia.Uchwycone końce zwieracza odbytu.

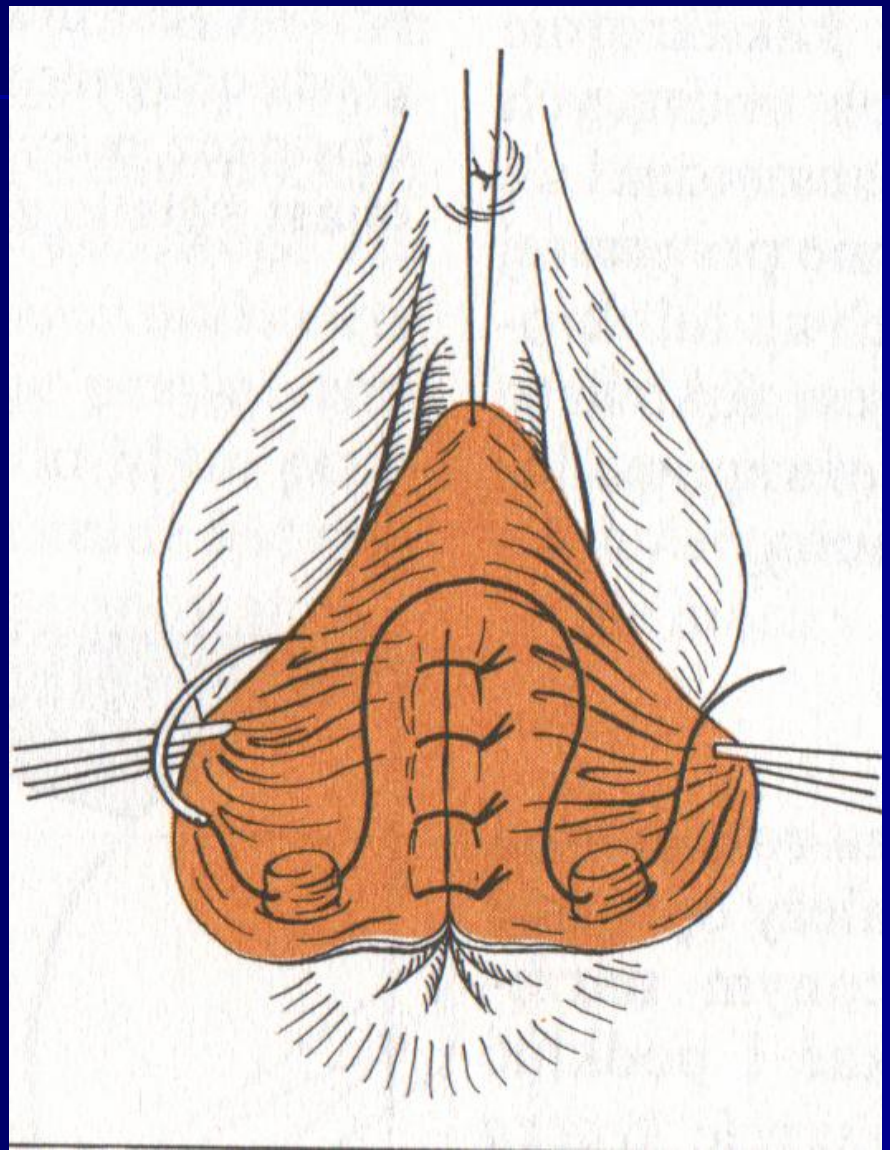

Szycie pęknięcia krocza III stopnia.Uchwycone końce zwieracza odbytu.

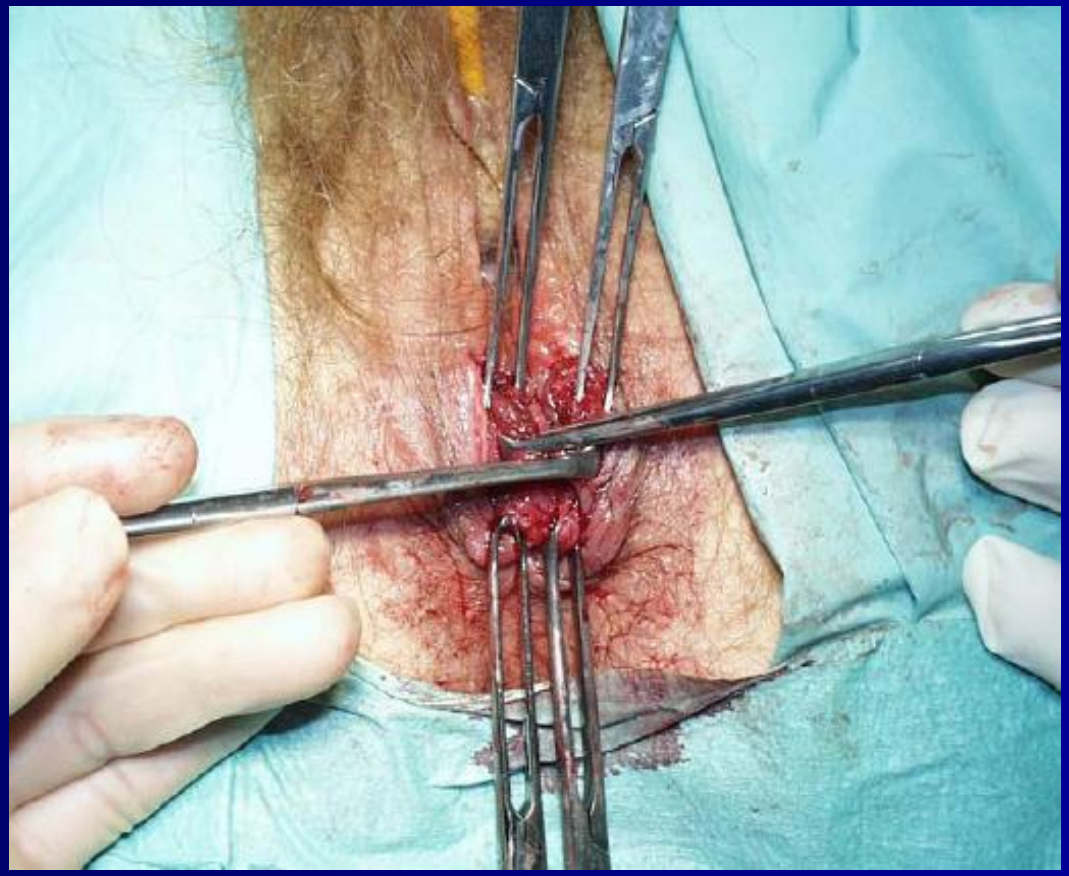

Szycie pęknięcia krocza III stopnia. Dodatkowe pokrycie szwu zwieracza przegrodą odbytniczo-pochwową.

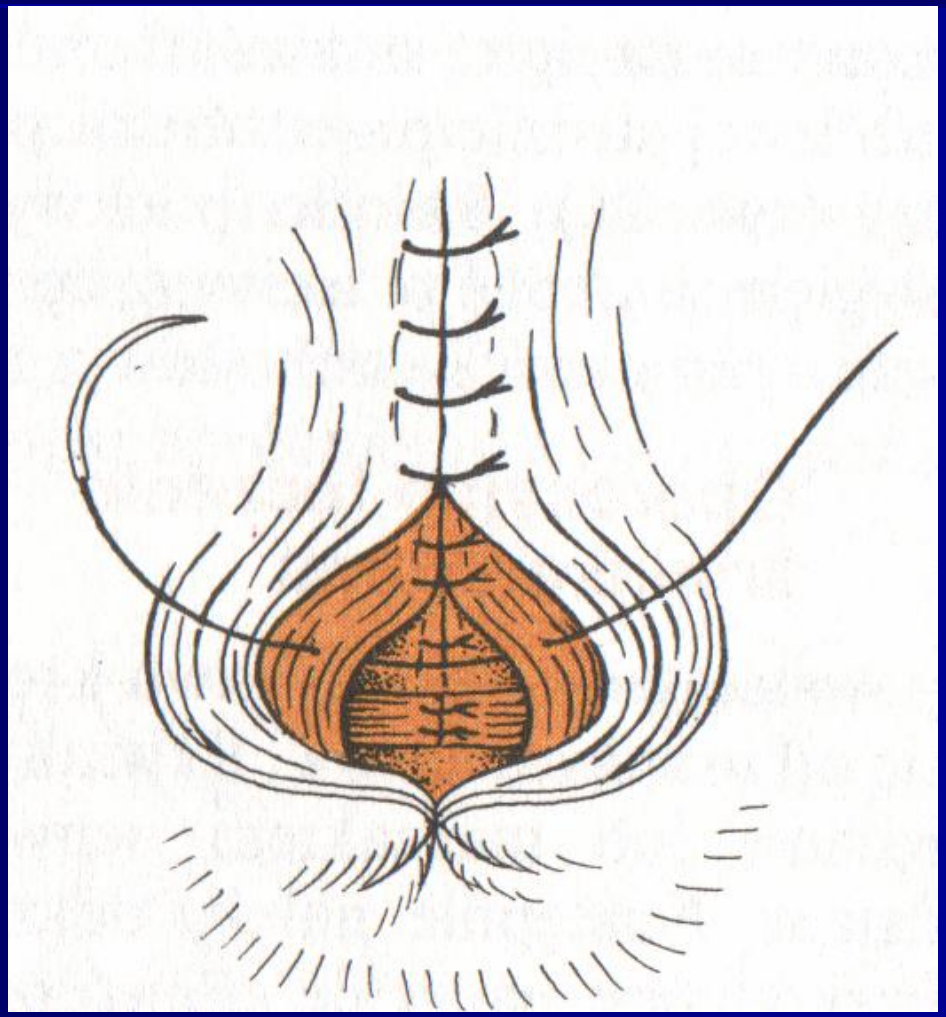

Krwiak poddźwigaczowy (wg Martina)

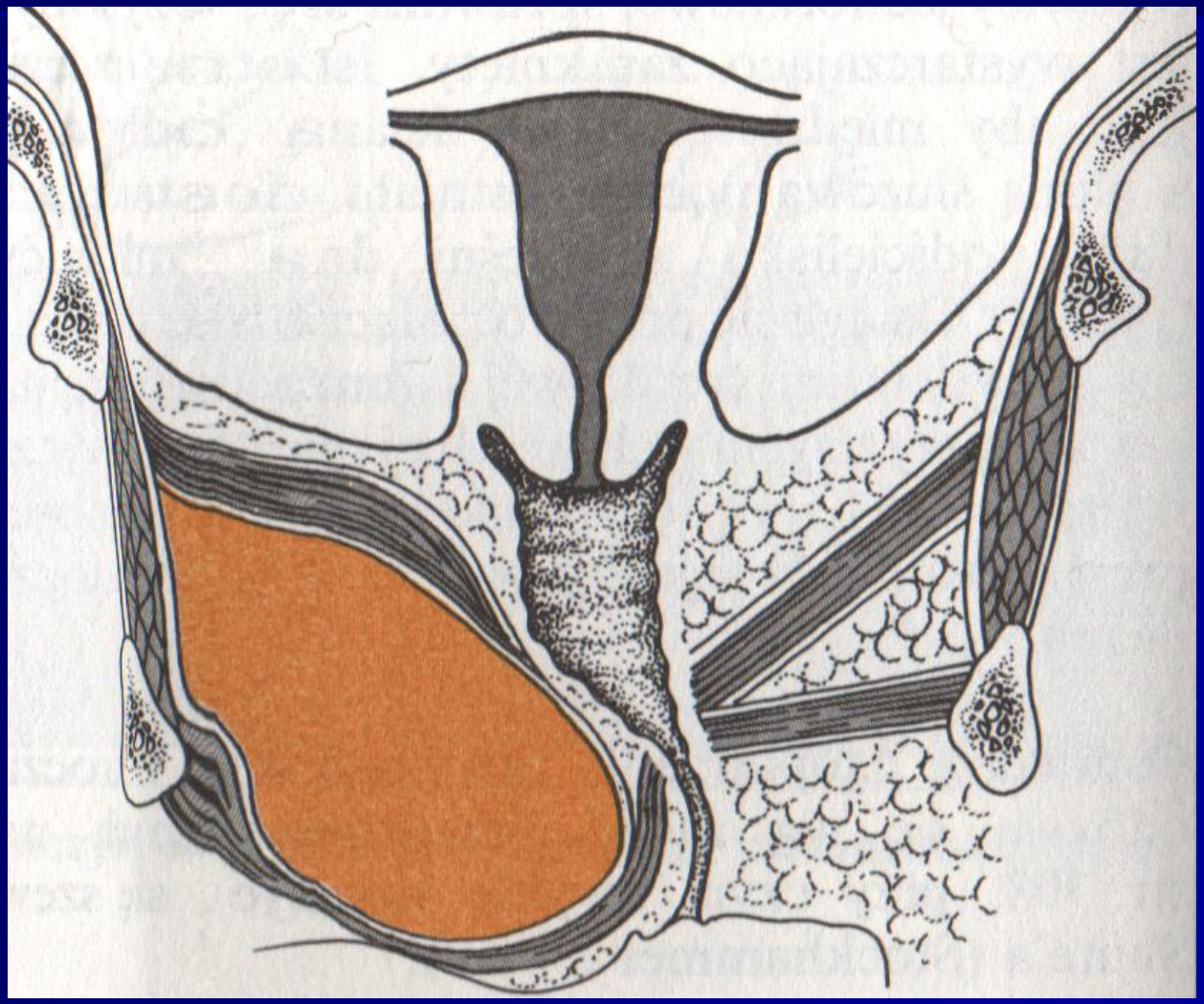

Stosunki anatomiczne w obrębie dna miednicy

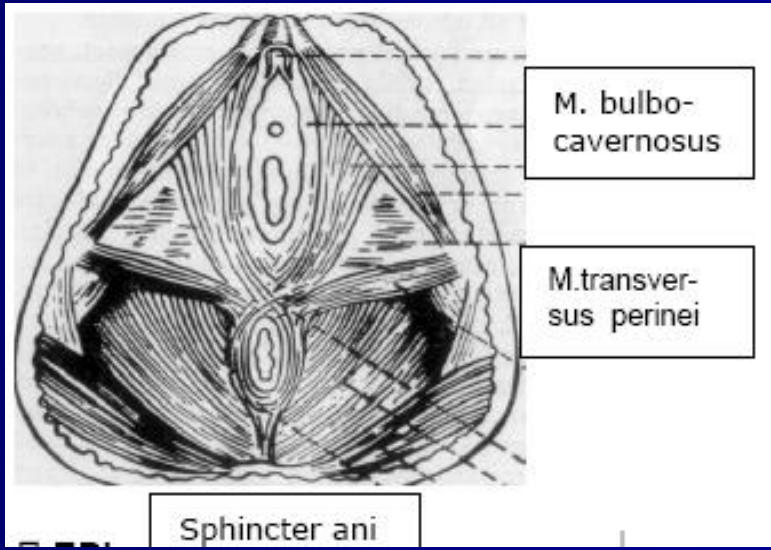

Stosunki anatomiczne w obrębie miednicy

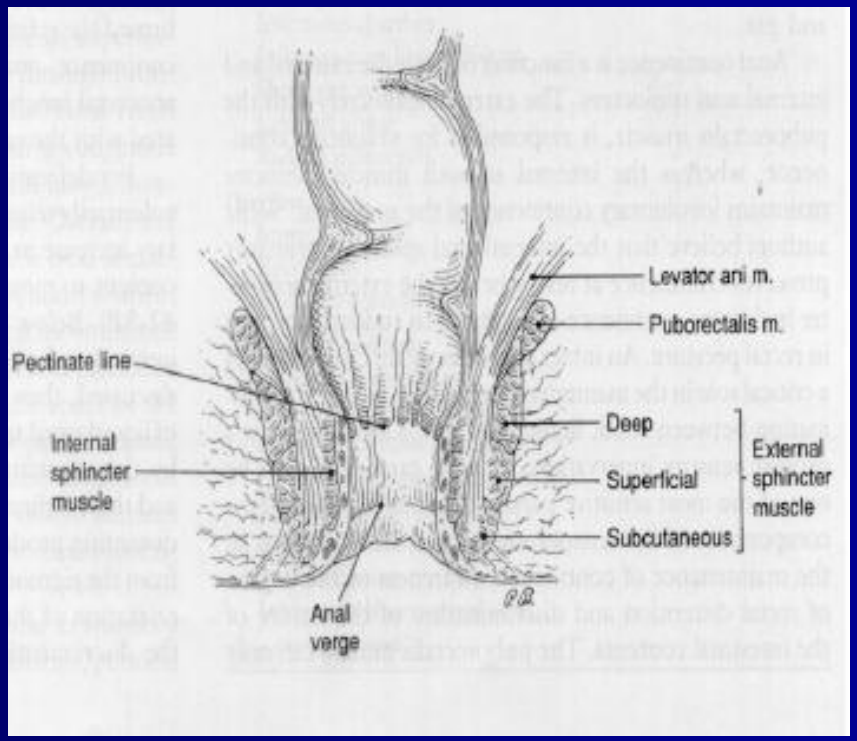

Ad 2 - Krwotok poporodowy- wybrane czynniki ryzyka, rekomendacje PTG

- Związane z przebiegiem obecnego porodu:
- Duży płód > 4000 g
- Brak postępu porodu > 12 godz.
- Przedłużony czas trwania II okresu porodu
- Operacyjne ukończenie porodu
- Uraz dróg rodnych (pęknięcia krocza,pochwy, szyjki macicy, pęknięcie macicy, krwiaki.

Rekomendacje PTG – stanowisko WHO

- WHO zaleca w krwotoku poporodowym postępowanie mające na celu opanowanie krwotoku zachowując macicę. Histerectomia – po wyczerpaniu sposobów postępowania zabiegowo-chirurgicznego II stopnia w laparotomii.

Algorytm postępowani

Rycina. Algorytm postępowania w krwotoku poporodowym (wg Bukowski R, Maternal Fetal Medicine, Hankins G, Department of Obstetrics and Gynecology University of Texas, w modyfikacji R. Poręby)

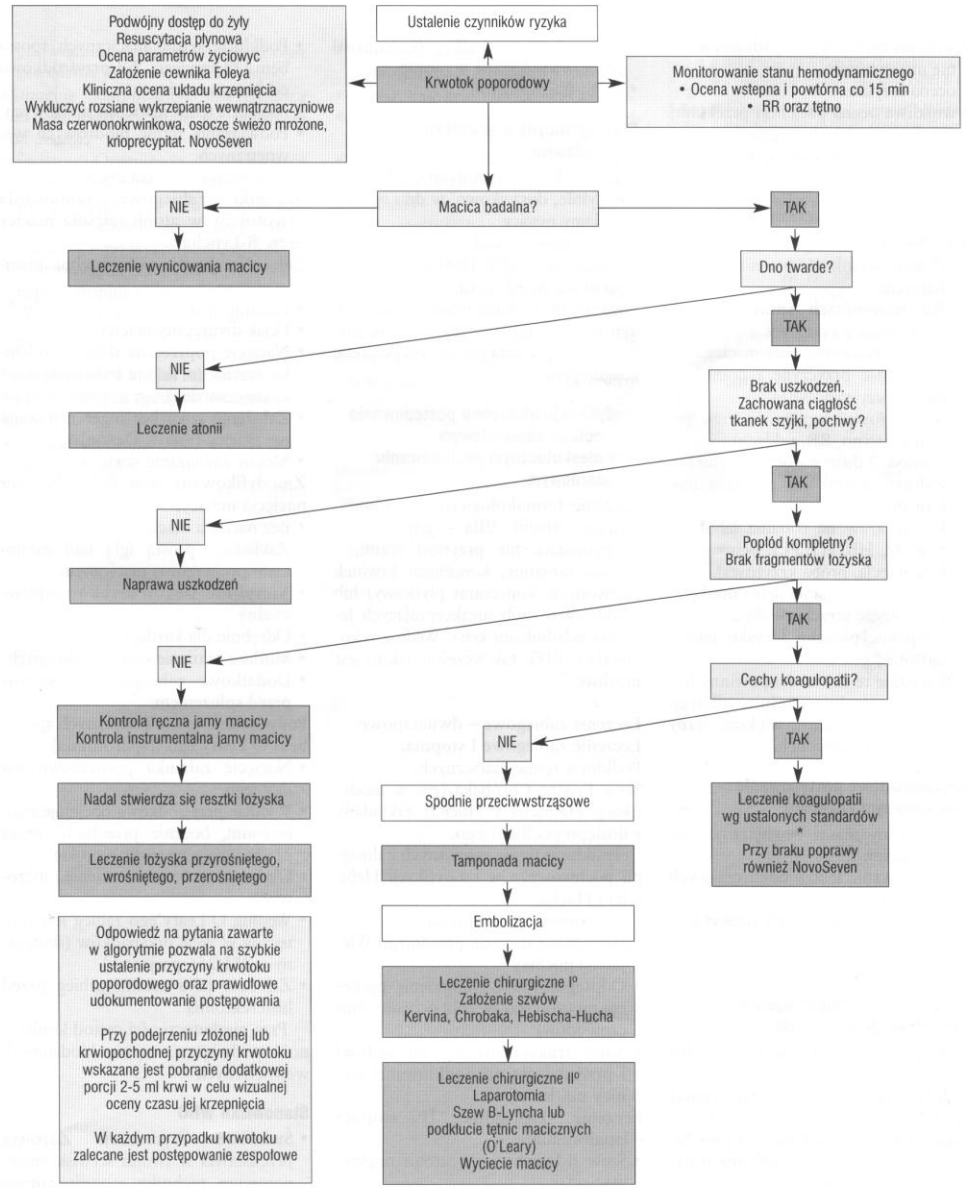

Dwuręczne uciśnięcie macicy - chwyt Zweifela.

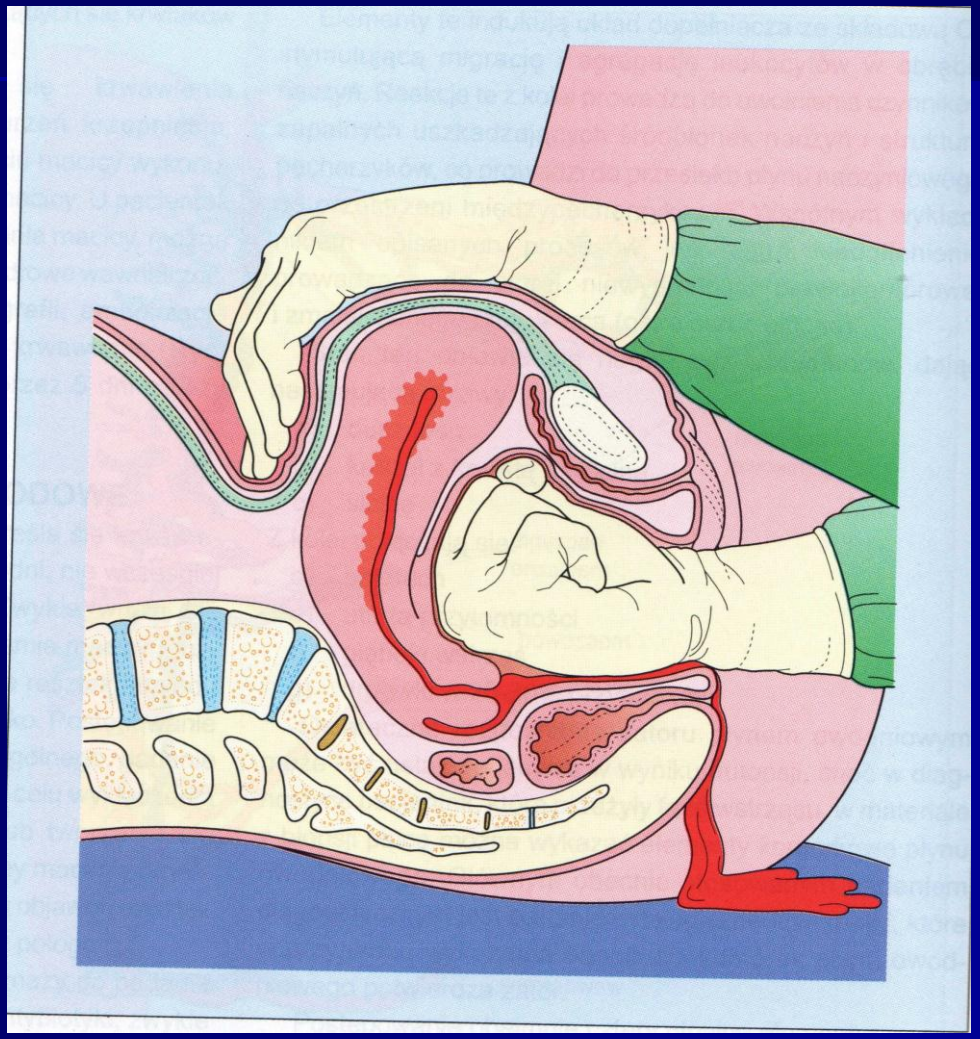

Szew B- Lyncha

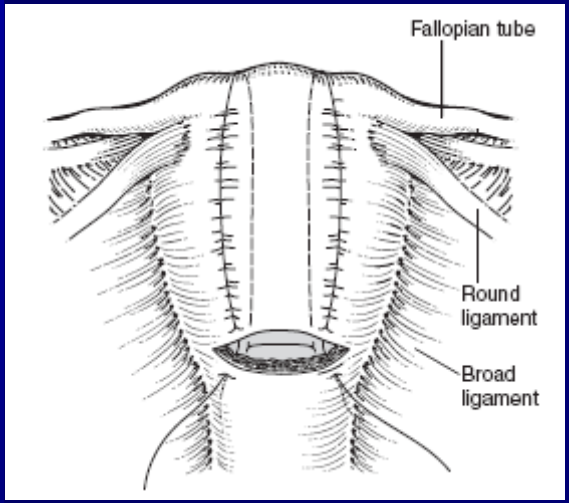

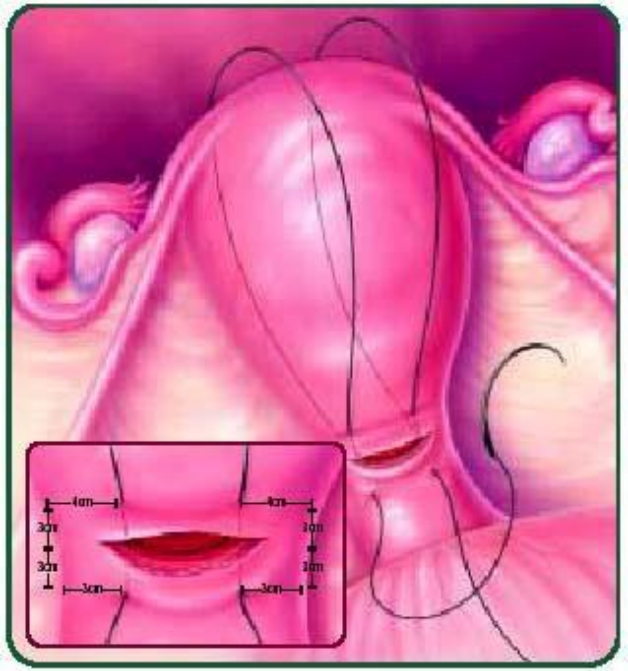

FIGURE 1. After criteria for the B-Lynch suture are met, the physician first performs a low transverse hysterotomy. With the bladder displaced inferiorly, the first stitch is placed 3 cm below the lower C/S incision on the patient's left side and threaded through the uterine cavity, emerging about 4 cm from the lateral border of the uterus. We recommend using No. 2 chromic catgut suture on a 70-mm needle, but any absorbable suture material (e.g., Vicryl or Dexon) on a large needle should suffice. (Inset provides an enlarged view of the suture in place.)

Szew B - Lyncha

FIGURE 2. Next the suture is carried on the outside of the uterus over the anterior uterine surface to the posterior side and inserted through the posterior uterine wall at site 3. (Here the suture is in place but has not yet been tied.)

Szew B-Lyncha

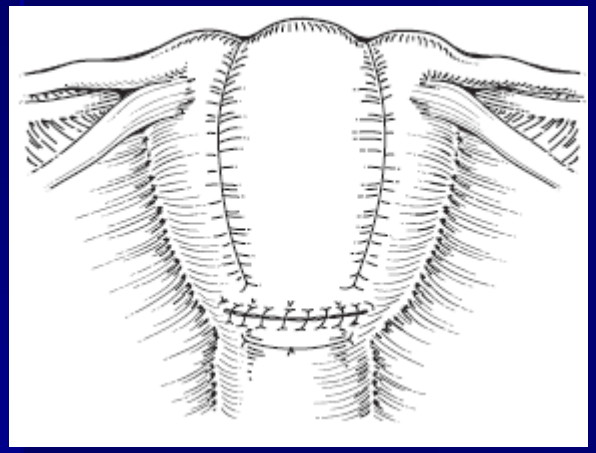

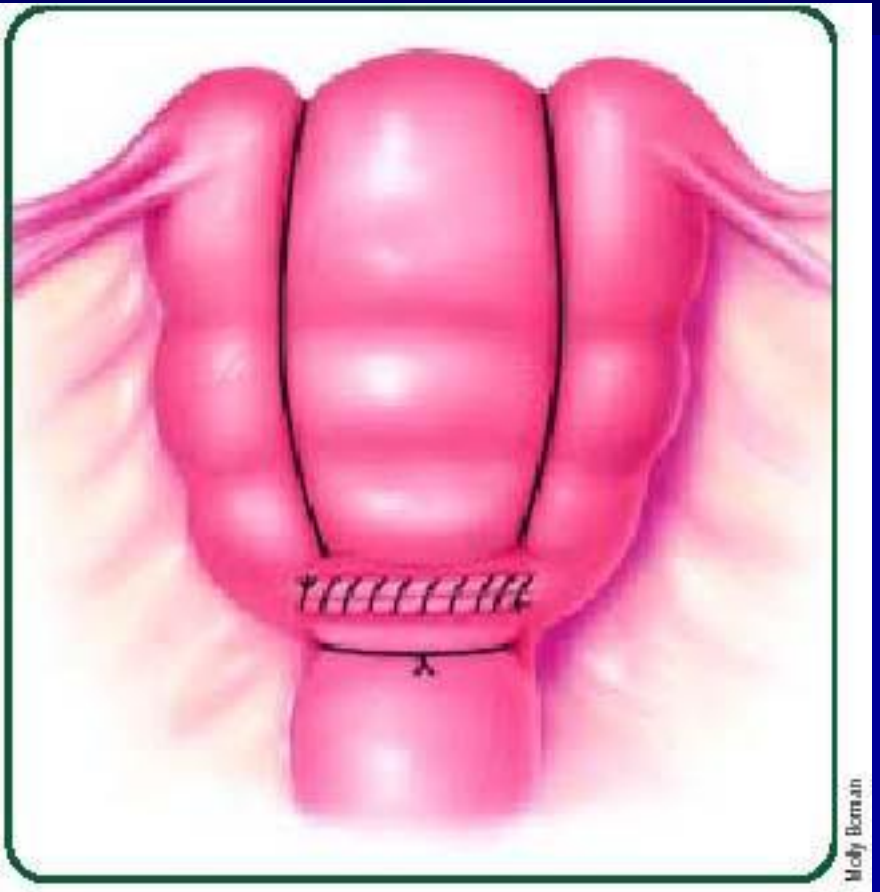

FIGURE 3. The suture is tied as the assistant tightly compresses the uterus. The B-Lynch suture is in place in this view of the compressed uterus after the hysterotomy incision has been closed.

Szew B- Lyncha, widok z boku

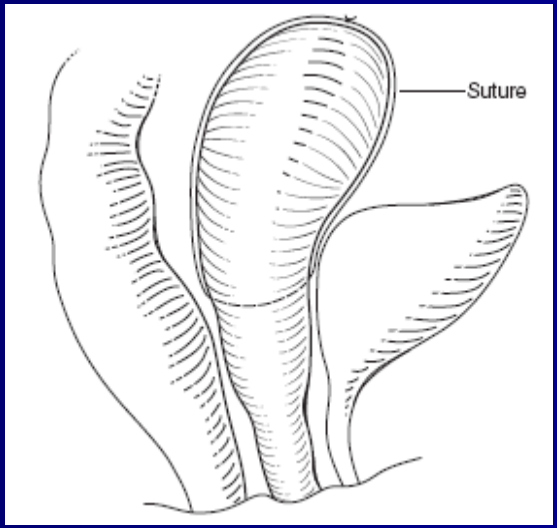

Manewr Zavanelliego (analiza 92 przypadków)

1. Powikłania u płodu płodowe:

- **Martwe urodzenia: 7%**
- **Zgon noworodka : 9%.**
- **Uszkodzenie oun : 11%**

2. Powikłania u matki:

- **Pęknięcie macicy,**
- **pęknięcie pochwy,**
- **zakażenie dróg rodnych.**

Sanberg EC. Obstet Gynecol 1999;93:312.

Manewr Zavanelliego

- **Powikłania u matki**

  - endometritis
- **Powikłania u płodów**

  - przejściowe porażenie splotu barkowego typu Erba
- **Zabieg wykonano bez trudności**

Kenaan et al. 2003

Dokumentacja medyczna w przypadku DB

- Jak i kiedy rozpoznano DB
- Postęp porodu
- Zaawansowanie i orientacja główki w kanale rodnym
- Wykonanie episiotomii.
- Rodzaj znieczulenia.
- Ocena siły trakcji główki płodu.
- Kolejność, czas trwania i wyniki zastosowanych manewrów.
- Czas trwania dystocji barkowej.
- Ocena współmierności porodowej
- Rodzaje stymulacji czynności skurczowej
- Ocena stanu płodu po porodzie: położnik i neonatolog
- Ocena obrażeń i powikłań u matki.
- Zakres informacji przekazanej pacjentce

Dziękuję Państwu za uwagę.